MITTHEILUNGEN

AUS

DER OPHTHALMIATRISCHEN KLINIK

IN TÜBINGEN.

HERAUSGEGEBEN

VON

Dr. ALBRECHT NAGEL

ORDENTLICHEM PROFESSOR DER AUGENHEILKUNDE UND VORSTANDE DER OPHTHALMIATRISCHEN KLINIK AN DER UNIVERSITÄT TÜBINGEN.

DRITTES HEFT.

MIT 3 LITHOGRAPHISCHEN TAFELN UND 8 HOLZSCHNITTEN.

Schleich, Klinisch-statistische Beiträge zur Lehre von der Myopie.
Weiss, Beiträge zur Anatomie des myopischen Auges, 1. u. 2. Abhandlung.
Nagel, Statistische Notizen aus der ophthalmiatrischen Klinik in Tübingen.

TÜBINGEN, 1882.

VERLAG DER H. LAUPP'SCHEN BUCHHANDLUNG.

MITTHEILUNGEN

AUS

DER OPHTHALMIATRISCHEN KLINIK

IN TÜBINGEN.

HERAUSGEGEBEN

VON

Dr. ALBRECHT NAGEL

ORDENTLICHEM PROFESSOR DER AUGENHEILKUNDE UND VORSTANDE DER OPHTHALMIATRISCHEN KLINIK AN DER UNIVERSITÄT TÜBINGEN.

ERSTER BAND.

TÜBINGEN, 1882.

VERLAG DER H. LAUPP'SCHEN BUCHHANDLUNG.

MITTHEILUNGEN

AUS

DER OPHTHALMIATRISCHEN KLINIK

IN TÜBINGEN.

HERAUSGEGEBEN

VON

Dr. ALBRECHT NAGEL

ORDENTLICHEM PROFESSOR DER AUGENHEILKUNDE UND VORSTANDE DER OPHTHALMIATRISCHEN KLINIK AN DER UNIVERSITÄT TÜBINGEN.

DRITTES HEFT.

MIT 3 LITHOGRAPHISCHEN TAFELN UND 8 HOLZSCHNITTEN.

Schleich, Klinisch statistische Beiträge zur Lehre von der Myopie.
Weiss, Beiträge zur Anatomie des myopischen Auges, 1. u. 2. Abhandlung.
Nagel, Statistische Notizen aus der ophthalmiatrischen Klinik in Tübingen.

TÜBINGEN, 1882.

VERLAG DER H. LAUPP'SCHEN BUCHHANDLUNG.

Druck von H. Laupp in Tübingen.

15,11,51

Inhalt.

Seite

Schleich, Klinisch-statistische Beiträge zur Lehre von der Myopie (mit 2 Holzschnitten) 1

L. Weiss, Beiträge zur Anatomie des myopischen Auges . . . 63

I. Zur Anatomie des schwach kurzsichtigen Auges. (Mit 2 lithographischen Tafeln und 4 Holzschnitten.) 63

Linkes Auge. Makroscopischer Befund 64

Linkes Auge. Mikroscopischer Befund 67

Rechtes Auge. Makroscopischer Befund 71

Mikroscopischer Befund des rechten Auges 73

II. Zur Anatomie des hochgradig myopischen Auges mit ringförmigem Staphylom. (Erblindung bei schwerem Icterus.) Mit 1 lithographischen Tafel und 2 Holzschnitten . . . 89

Makroskopischer Befund 89

Mikroskopischer Befund 90

Nagel, Statistische Notizen aus der ophthalmiatrischen Klinik in Tübingen 118

Klinisch-statistische Beiträge zur Lehre von der Myopie.

Von Dr. **Schleich,**
Privatdocent der Augenheilkunde und Assistenzarzt an der ophthalmiatrischen Klinik in Tübingen.

Mit 2 Abbildungen in Holzschnitt.

Von den verschiedenen Fragen über Myopie, welche seit langer Zeit die Fachgenossen bewegen, rücken einzelne von Jahr zu Jahr ihrer Beantwortung näher. Unter Anderem haben umfassende statistische Arbeiten, in dem letzten Jahrzehnt von vielen Seiten unternommen und gefördert, über einzelne wichtige Fragen in der Lehre von den Refractionsanomalieen Licht verbreitet. Doch betreffen diese bisherigen Arbeiten, mit Ausnahme weniger, meist nur einzelne Altersklassen, einzelne bestimmte Berufsarten und Stände, und liessen, in grossartigem Masstabe angelegt, die Berücksichtigung einzelner Detailfragen nicht zu, indem sie gewöhnlich nur die jeweils gerade am wissenswerthesten erscheinenden Punkte in den Kreis ihrer Betrachtungen gezogen haben. Weitere derartige Arbeiten und besonders auch solche, die sich das Eingehen auf speciellere Verhältnisse zur Aufgabe machen, dürften dem mit den genannten Fragen sich beschäftigenden Forscher willkommen erscheinen.

Die folgende Arbeit verwerthet die Notizen über sämmtliche in einem längeren Zeitraume in der Tübinger Klinik zur Beobachtung gekommene Fälle von Myopie, die alle von dem Verfasser selbst untersucht sind, ein Umstand, der für eine gewisse Gleichmässigkeit der Bearbeitung spricht.

Bei jedem einzelnen Falle wurde das Geschlecht, Alter, Stand und Beschäftigungsweise notirt, und eine möglichst ge-

naue Anamnese über Hereditätsverhältnisse und Zeit der Erwerbung der Myopie aufgenommen.

Nach einer sorgfältigen Prüfung der Funktion betreffs der Sehschärfe, der Refraktion und der Muskelverhältnisse wurde der objektiven Untersuchung mittelst focaler Beleuchtung und mittelst des Augenspiegels die nöthige Zeit gewidmet, um sich über die Refraction, den Zustand der brechenden Medien und des Augengrunds, sowie etwaiger daselbst sich findender Complicationen genauen Aufschluss zu verschaffen. In den meisten Fällen sind diese Untersuchungen wiederholt vorgenommen worden, und hat Herr Professor Dr. Nagel, der mir das Material in liberalster Weise zur Verfügung stellte, die Resultate besonders auch in zweifelhaften Fällen, controlirt.

Im Ganzen sind von Herbst 1876 bis Herbst 1880 zur Untersuchung gekommen 578 myopische Personen, wovon 410 = 70.9% dem männlichen und nur 168 = 29.1% dem weiblichen Geschlechte angehörten, während das Durchschnittsverhältniss der Zahl der männlichen und weiblichen Patienten überhaupt seit Bestehen der Klinik sich verhält wie 58.2 : 41.7.

Dieses auffallende Verhältniss der sehr geringen Zahl der zur Untersuchung gekommenen weiblichen Myopen lässt sich nur zum Theil mit der grösseren Häufigkeit der Myopie beim männlichen Geschlechte erklären, zum andern Theil aber wohl damit, dass die Männer überhaupt und besonders auch solche mit geringen Myopiegraden unverhältnissmässig häufiger sich veranlasst finden, den Arzt wegen ihrer Myopie zu Rathe zu ziehen, als das in seinen Ansprüchen an die Leistungsfähigkeit der Augen im Allgemeinen bescheidenere weibliche Geschlecht.

Das Resultat einer Zusammenstellung der betreffenden Individuen nach den einzelnen Lebensjahrzehnten mit Trennung des männlichen und weiblichen Geschlechts ist in folgender Tabelle enthalten:

Tabelle 1.

Von den 578 Personen standen in einem Alter						
bis zu 10 Jahren	7	männl.,	3	weibl.,	im Ganzen	10 Pers.
von 11—20 »	137	»	46	»	183	»
» 21—30 »	134	»	35	»	169	»
» 31—40 »	39	»	25	»	64	»
» 41—50 »	40	»	21	»	61	»
» 51—60 »	26	»	25	»	51	»
» 61—70 »	24	»	10	»	34	»
über 70 »	3	»	3	»	6	»
	410	»	168	»	578	»

Das Durchschnittsalter berechnet sich auf 30.9 Jahre.

Ueber dem Durchschnittsalter stehen:	Unter dem Durchschnittsalter stehen:
Männer: 278 = 67.9%	132 = 32%
Weiber: 84 = 50%	84 = 50%
Summe: 362 = 62.6%	216 = 37.3%

Der jüngste der zur Untersuchung gekommenen Myopen ist ein Knabe von 6 Jahren. Derselbe hatte beiderseits Myopie 5 Ml. und S = $^5/_9$—$^5/_6$. Noch jüngere Myopen sind in dem diese Arbeit umfassenden Zeitraum in der Klinik nicht zur Beobachtung gekommen.

Die vielen in der Klinik behandelten Kinder, darunter eine nicht unbeträchtliche Zahl in den ersten Lebenswochen, besonders auch Neugeborene ohne und mit Blennorrhoe, sind alle wenn überhaupt möglich ophthalmoskopirt worden und zwar die meisten unter Atropin. Ausser diesen habe ich wiederholt die Gelegenheit wahrgenommen, Neugeborene mit gesunden Augen unter Atropin zu untersuchen; allein unter allen diesen habe ich bis jetzt im Gegensatze zu den Resultaten anderer Beobachter in keinem Falle Myopie constatiren können. Die Refraction derselben war meist Hyperopie mässigen Grades. Doch fanden sich nicht selten auch höhere Grade; ich verweise auf eine nächstens mitzutheilende diesbezügliche grössere Anzahl solcher Untersuchungen.

Die Beobachtungen über Myopie bei Kindern in der früheren Jugend sind wohl mit nur wenigen Ausnahmen gelegent-

lich von Massenuntersuchungen besonders in den ersten Schulklassen gemacht worden. Auch von mir ist eine Untersuchung der Augen der Schüler der untersten Klassen des hiesigen Gymnasiums vorgenommen worden, dabei aber nur ein Myope mit Myopie 0.5 Ml. gefunden worden, während in demselben Gymnasium unter den Schülern über 14 Jahren 72% Myopen, also eine ganz enorme Zahl, von mir gefunden wurden.

Der grösste Theil der untersuchten Myopen steht nach obiger Tabelle in dem Alter zwischen dem 10ten und 20sten Lebensjahre. In diesen Jahren beginnt in vielen Fällen die Myopie, in andern nicht minder zahlreichen Fällen erreicht die früher schon begonnene, anfangs nur mässige, aber fortschreitende Myopie allmälig höhere Grade. Bei den in diesem Alter meist gesteigerten Ansprüchen an die Augen wird deren insufficiente Leistung besonders bei der Entscheidung für den Lebensberuf wohl beachtet und veranlasst die betreffenden Individuen, beim Arzt Rath und Hilfe zu suchen.

Demgegenüber steht die verhältnissmässig geringe Zahl älterer Myopen. Die meisten derselben haben sich zum Theil ohne, meist aber mit Hilfe optischer Correction an den Defekt gewöhnt und nur die weniger häufigen Fälle, in denen noch in diesen späteren Lebensjahren eine Progression stattfindet, resp. schwere das Sehvermögen schädigende Complicationen eintreten, kommen dem Arzte zu Gesicht.

Bemerkenswerth scheint die verhältnissmässig hohe Zahl der älteren weiblichen Myopen gegenüber der relativ geringen Zahl jüngerer zu sein. Ich stehe nicht an zu behaupten, — und durch spätere Auseinandersetzung wird diese Annahme gerechtfertigt erscheinen, — dass Progression der Myopie in den späteren Lebensjahrzehnten und dementsprechend auch das Auftreten von Complicationen unverhältnissmässig häufiger beim weiblichen als beim männlichen Geschlechte vorkommt. Man wird diese Thatsache wohl nicht mit Unrecht als in ursächlichem Zusammenhange mit den verschiedenen Veränderungen stehend betrachten dürfen, denen in diesen Lebensjahrzehnten der Körper des weiblichen Geschlechts unterliegt.

Eine für die Aetiologie der Myopie wichtige Frage ist, welche Stände und Berufsarten hauptsächlich von Myopie betroffen werden.

Folgende Tabelle 2 gibt näheren Aufschluss hierüber. Es waren

Lehrer, Geistliche und Gelehrte	43
Beamte und Schreiber	46
Kaufleute	33
Studenten und Schüler	164
Bauern und Handwerker	124
	410
Frauen von gebildetem Stande	61
» von der Landbevölkerung	76
Lehrerinnen, Näherinnen und Dienstmädchen	20
Schülerinnen	11
	168

Unter dem männlichen Theil der Myopen liefern Schüler höherer Lehranstalten, Gymnasisten und Studenten, das weitaus grösste Contingent; Lehrer, Geistliche und Gelehrte, Beamte und Kaufleute, die aus jenen hervorgehen, sind ebenfalls durch ziemliche Zahlen vertreten. Bei den weiblichen Myopen sind nur wenige Schülerinnen, eine grössere Zahl liefern Frauen aus den gebildeten Ständen. Bei beiden Geschlechtern aber wird eine ganz auffallend grosse Zahl von Myopen aus der Landbevölkerung gestellt.

Betreffs des letzteren Punktes stimmt das Resultat unserer Zusammenstellung nicht mit den gewöhnlichen Anschauungen überein, welche die Myopie vorzugsweise als eine Krankheit der gebildeten Stände in Anspruch nehmen. Dem gegenüber ist die Zahl derjenigen Myopen sehr erheblich, die wohl nie oder nur selten, besonders auch nicht in der Jugend in der Lage gewesen sind, ihren Augen anhaltende Nahearbeit zuzumuthen, und deren Berufsgeschäfte überhaupt nur in gröberen, die Augen nicht anstrengenden Arbeiten bestehen. Besonders auffallend ist dieses Verhältniss beim weiblichen Geschlechte, bei welchem 45,2% aller Myopen von der Landbevölkerung gestellt werden, gegenüber von 30,2 % beim männlichen Geschlecht.

Sehr schwierig dürfte für diese Fälle die Beantwortung der Frage nach der Aetiologie der Myopie zu geben sein. Es ist deshalb auch bei allen diesen mit grosser Sorgfalt die Anamnese aufgenommen worden. Wenn auch bei einem Theil derselben entschieden hereditäre Momente zur Geltung kommen, — es liess sich z. B. bei mehreren sehr hochgradigen Myopen die directe Vererbung constatiren, bei andern wurden in einer und derselben Familie verschiedene hochgradige Myopen, aber ohne verbindende Zwischenglieder nachgewiesen —, so waren doch für einen grossen Theil derselben derartige Einflüsse nicht nachzuweisen. Unvermittelt, ohne Vorgänger unter den Eltern und Grosseltern oder andern Verwandten, ohne greifbare Ursache in dem übrigen Zustande des Auges, fanden sich vielfach gerade die höchsten Myopiegrade bei Leuten aus der Landbevölkerung.

Ich füge noch bei, dass aus einem Dorf in der weiteren Umgebung Tübingens auffallend viele Myopen aus einzelnen nicht verwandten Familien zur Untersuchung gekommen sind.

Vielleicht steht diese Thatsache in Beziehung zu dem hierzulande seit vielen Generationen streng durchgeführten Schulzwang oder auch mit der in manchen Gegenden sehr entwickelten alten Hausindustrie.

Wir werden noch wiederholt Veranlassung finden, auf diesen Punkt zurückzukommen.

Die objektive und funktionelle, für beide Augen gesondert vorgenommene Refractionsbestimmung der 578 Personen ergab Folgendes: 47 derselben waren nur einseitig myopisch, auf dem andern Auge war Emmetropie oder Hyperopie. Bei 56 liess sich nur auf einem Auge die Refraction bestimmen wegen verschiedener Complicationen, Cataract, Phthisis etc. des zweiten Auges. Bei 22 Augen endlich war vorerst auf keinem der beiden Augen Refractionsbestimmung möglich, es waren cataractös erblindete und operirte Myopen. Da jedoch aus dem objektiven Befund vor und nach der Operation, dem Refractionszustand nach der Operation und der Anamnese mit Sicherheit früher vorhandene Myopie sich ergab, wurden dieselben auch mit in die Statistik aufgenommen.

Auch die 56 oben genannten erblindeten Augen waren wohl alle myopisch gewesen, wie sich aus Anamnese und Art der Complication erschliessen liess.

Im Ganzen kommen also nur 1031 myopische Augen in Betracht, bei denen der Grad der Refractionsanomalie sicher bestimmt werden konnte.

Tabelle 3.

Von den 578 Personen waren				
Isometropen	172	Männer,	71	Weiber
Anisometropen	198	»	70	»
an Cataract erblindet	3	»	8	»
einseitig erblindet	37	»	19	»
Summe	410	»	168	»

Betreffs der verhältnissmässig grossen Zahl der Anisometropen sei bemerkt, dass leichte Differenzen im Refractionszustande in der Mehrzahl der Fälle vorhanden sind. Anisometropie wurde jedoch nur angenommen, wenn die Differenz der Refraction der beiden Augen mindestens so gross als zweier benachbarter Gläser des Brillenkastens resp. Refractionsaugenspiegels war.

Ueber die Häufigkeit der verschiedenen Myopiegrade unter den 1031 Augen mit Trennung nach dem Geschlecht, sodann auch der rechten und linken Seite vergleiche die folgende Tabelle.

Tabelle 4.

Myopie in Ml.*)	Män.	%	Weib.	%	R.A.	%	L.A.	%	Sum.	%
bis 2	141	90.0	53	18.3	99	18.6	95	18.9	194	18.8
2— 4	195	26.3	53	18.3	125	23.5	123	24.5	248	24.0
4— 6	149	20.0	43	14.9	107	20.1	85	16.9	192	18.7
6— 8	84	11.3	27	9.3	51	9.6	60	11.9	111	10.7
8—10	71	9.6	38	13.2	62	11.7	47	9.3	109	10.5
10—12	43	5.5	30	10.4	36	6.8	37	7.3	73	7.0
12—14	18	2.4	18	6.2	14	2.6	22	4.3	36	3.5
14—16	19	2.5	16	5.5	21	3.9	14	2.7	35	3.4
16—18	10	1.3	6	2.0	6	1.1	10	1.9	16	1.5
18—20	9	1.2	4	1.4	8	1.5	5	0.9	13	1.2
über 20	3	0.4	1	0.3	1	0.2	3	0.4	4	0.6
	742		289		530		501		1031	

*) Anm. Die angegebenen Myopiegrade entsprechen den Correctionsgläsern 1 ctm. vor dem Auge aufgestellt.

Aus der Tabelle ist ersichtlich, dass die höheren Grade von Myopie ungleich seltener als die niederen Grade sind, wobei übrigens noch zu berücksichtigen ist, dass höhergradige Myopen mit ihren vielfachen Beschwerden und Complicationen viel häufiger zum Arzt kommen, als die oft gar nicht beachteten meist nicht complicirten niederen Grade. Bei den weiblichen Myopen sind die höheren Grade relativ häufiger als unter den männlichen. Die scheinbaren Unterschiede zwischen rechts und links gleichen sich bei genauer Prüfung der Tabelle fast ganz aus.

Eine Berechnung der Durchschnittsrefraction aller Augen ergab als solche 6.26 Ml. Die Durchschnittsrefraction aller Männeraugen ergab 5.85 Ml., aller Weiberaugen 7.3 Ml., der rechten Augen 6.24, der linken 6.28 Ml. Die Differenz zwischen der Durchschnittsrefraction der rechten und linken Augen ist verschwindend klein, während die Differenz zwischen Weiber- und Männeraugen, im Betrag von 1,5 Ml., immerhin der Beachtung werth ist.

Theilen wir die verschiedenen Myopiegrade in einzelne Klassen willkürlich ein, so können wir als niedere und mässige Grade Myopie bis 6 Ml. incl., als hohe Grade Myopie von 6 Ml. excl. bis 10 Ml. excl. und als sehr hohe Grade Myopie über 10 Ml. incl. bezeichnen.

Von den 1031 Augen hatten

	Männer	%	Weiber	%	Summe	%
Myopie bis 6 Ml.	485	65.3	149	51.5	634	61.4
von 6—10 »	116	15.6	37	13.1	153	14.9
über 10	141	19.0	103	35.3	244	23.6
	742		289		1031	

Auch aus dieser Zusammenstellung ersieht man die relativ hohe Zahl hochgradiger weiblicher Myopen.

Unter unsern myopischen Augen beträgt die höchste beobachtete Myopie 25 Ml. Der höchste mir überhaupt zur Untersuchung gekommene Grad von Myopie ist neuerdings bei einer Frau von 62 Jahren beobachtet worden: mit — 38 Ml. hatte sie beiderseits eine Sehschärfe von $^5/_{60}$. Jäger Nr. 1 las sie in einem Abstande von $3\frac{1}{2}$ ctm. Sie bediente sich seit

Jahren einer Concavbrille von 20 Ml. Im Augengrunde fand sich sehr grosse Sichel und Atrophie in der Gegend der Macula lutea.

Was das Verhältniss des Alters der einzelnen Individuen zu dem Grade ihrer Myopie anlangt, so ergab sich nur die volle Bestätigung der bekannten Thatsache der Zunahme der Myopie mit der Zunahme des Alters. Um diese Verhältnisse möglichst klar darzustellen, wurde die Durchschnittsrefraction der Individuen in den einzelnen Lebensjahrzehnten, resp. deren Augen berechnet und das Ergebniss in der folgenden Tabelle 5. zusammengestellt; ausserdem noch die Häufigkeit der höheren Myopiegrade in Procenten ausgedrückt beigefügt.

Tabelle 5.

Alter.	Anzahl der Augen.	Durchschnittsrefraction in Ml.	Myopie über 6 Ml. in %.	Myopie über 10 Ml. in %.
bis zu 10 J.	20	2.7	10 %	0 %
11—20 »	350	5.4	30 »	16 »
21—30 »	310	5.6	31 »	17 »
31—40 »	113	6.6	47 »	24 »
41—50 »	101	8.4	55 »	44 »
51—60 »	77	9.3	67 »	56 »
über 60 »	60	7,4	55 »	35 »
	1031	6.26		

Die stetige Zunahme der Durchschnittsrefraction und die dementsprechende Zunahme der relativen Häufigkeit der höheren Myopiegrade mit den einzelnen Lebensjahrzehnten erhellt sehr deutlich aus der Tabelle.

Die Abnahme der Durchschnittsrefraction in dem Alter über 60 Jahren können wir unberücksichtigt lassen, dürfen sie jedenfalls nicht als Ausdruck einer wirklichen Abnahme der Refraction im höchsten Alter auffassen.

Noch näheres Detail über die Häufigkeit der sehr hohen Myopiegrade in den verschiedenen Lebensjahrzehnten gibt folgende Tabelle.

Tabelle 6.

Anzahl der Augen mit Myopie

Alter.	10 Ml.	10-12Ml.	12-14Ml.	14-16Ml.	16-18Ml.	18-20Ml.	über 20 Ml.	Summe.
10—20 J.	16	22	11	4	2	2		57
21—30 »	10	17	10	9	2	1	3	52
31—40 »	10	6	4	2	2	2	1	27
41—50 »	15	10	3	7	6	3		44
51—60 »	14	9	6	9	3	2		43
über 60 »	7	4	2	4	1	3		21
	72	68	36	35	16	13	4	244

Auf die grosse Häufigkeit der Myopie bei der Landbevölkerung beiderlei Geschlechts ist schon oben aufmerksam gemacht; es ergab sich nun ferner, dass bei beiden Geschlechtern über die Hälfte der sehr hohen Myopiegrade von der Landbevölkerung gestellt wird, wie aus folgender Zusammenstellung nach den einzelnen Myopiegraden zu ersehen ist.

Tabelle 7.

Anzahl der Augen mit Myopie

	10 Ml.	10—12.	12—14.	14—16.	16—18.	18—20.	über 20.	Summe
Männer								
Landbevölkerung	17	12	11	17	6	8		71
Andere	26	27	7	2	4	1	3	70
Weiber								
Landbevölkerung	14	15	9	9	5			52
Andere	15	14	9	7	1	4	1	51
Summe								
Landbevölkerung	31	27	20	26	11	8		123
Andere	41	41	16	9	5	5	4	121
	72	68	36	35	16	13	4	244

Zugleich mit der funktionellen Refractionsbestimmung wurde auch die Sehschärfe bestimmt. Es wurden hiezu die Snellen'schen Tafeln benützt. Bei der Prüfung wurde die verkleinernde Wirkung der Correctionsgläser nicht berücksichtigt.

Bei einer tabellarischen Zusammenstellung dieser Resultate, besonders auch bei Feststellung der wechselseitigen Beziehungen der Sehschärfe einerseits, des Refractionszustandes, des Alters und des ophthalmoskopischen Befundes andererseits, mussten alle diejenigen Augen ausgeschlossen werden, deren Sehschärfe in Folge irgend welcher nicht durch das Wesen der Myopie bedingter Complicationen beeinträchtigt war; es waren dies vor allem Augen mit Veränderungen, resp. Trübungen der Cornea und der Linse, mit Affektionen des Augengrundes, die in keinem inneren Zusammenhange mit dem myopischen Refractionszustande stehen; im Ganzen kamen von den 1031 Augen desshalb nur 738 hiebei in Betracht, deren Sehschärfe in folgender Tabelle verzeichnet ist.

Tabelle 8.

Sehschärfe.	Anzahl der betreff. Augen.
$^5/_3$	3
$^5/_4$	137
$^5/_5$	189
$^5/_6$	167
$^5/_9$	86
$^5/_{12}$	40
$^5/_{18}$	66
$^5/_{24}$	23
$^5/_{36}$	9
$^5/_{60}$	10
$< {}^5/_{60}$	8
Summe	738.

Die durchschnittliche Sehschärfe dieser 738 Augen beträgt 0.81.

Von den 738 Augen hatten

normale Sehschärfe ($S = 1$ und > 1) 329 = 44.5 %,

unternormale » ($S < 1$) 409 = 55,4 %.

Sehschärfe und Grad der Refraktion stehen in gegenseitiger enger Beziehung, so dass bei den niederen Myopiegraden die Sehschärfe der meisten Augen annähernd normal ist. Mit Zunahme des Myopiegrades nimmt dieselbe ziem-

lich stetig und gleichmässig ab, in der Weise, dass unter den höchsten Myopiegraden Augen mit annähernd normaler Sehschärfe überhaupt nicht mehr getroffen werden. Besonders deutlich zeigt dieses Verhältniss eine Durchschnittsberechnung der Sehschärfe für die einzelnen Myopiegrade.

In Tabelle 9 sind in der ersten Columne die verschiedenen Myopiegrade von 2 zu 2 Meterlinsen eingetragen, in den weiteren Columnen die Zahl der Augen mit der am Kopf der betreffenden Columne angegebenen Sehschärfe. In der letzten Columne ist die für die einzelnen Myopiegrade berechnete Durchschnittssehschärfe in Decimalbrüchen ausgedrückt eingetragen.

Tabelle 9.

Myopie in Ml.	5/3	5/4	5/5	5/6	5/9	5/12	5/18	5/24	5/36	5/60	< 5/60	Summe.	Durchschnittssehschärfe.
bis 2	2	59	40	36	6	1	3					147	1.03
2— 4	1	42	70	46	13	5	3	1	1			182	0.95
4— 6		30	47	49	18	8	4					156	0.90
6— 8		4	18	19	16	7	8	2	1			75	0.71
8—10		2	9	8	16	9	15	1	1	2	3	66	0.55
10—12			5	9	10	7	12	3	1	2		49	0.52
12—14					4	2	11	4		2		23	0.44
14—16					1	1	4	4	3	1	2	16	0.27
16—18					2		5	4		1	1	13	0.26
18—20							1	2	1	1	2	7	0.14
über 20								2	1	1		4	0.16
	3	137	189	167	86	40	66	23	9	10	8	738	

Dieselben gegenseitigen Beziehungen, die sich eben für Sehschärfe und Refraction ergaben, lassen sich auch für Sehschärfe und Alter der einzelnen myopischen Individuen nachweisen. Mit Zunahme des Alters nimmt die Sehschärfe allmählich ab, während in den ersten Lebensjahrzehnten die Sehschärfe meist annähernd normal ist. Wenn nun auch die folgende tabellarische Zusammenstellung dieses Verhältnisses zwischen Sehschärfe und Alter und eine angestellte Durchschnittsberechnung der Sehschärfe für die ein-

zelnen Lebensjahrzehnt nicht eine ganz gleichmässige Abnahme der Sehschärfe mit Zunahme des Alters ergibt, so ist doch trotz dieser Unregelmässigkeiten der enge Zusammenhang dieser beiden Faktoren daraus zu entnehmen. Wir dürfen diesen Unregelmässigkeiten keinen andern Werth beilegen, als dass wir daraus den Schluss ziehen, dass bei dieser Zusammenstellung auch noch andere Momente sich geltend gemacht haben.

Die Anordnung der Tabelle 10 entspricht der Tabelle 9. In der ersten Columne sind die einzelnen Lebensjahrzehnte eingetragen.

Tabelle 10.

Lebens-alter.	$^5/_3$	$^5/_4$	$^5/_5$	$^5/_6$	$^5/_9$	$^5/_{12}$	$^5/_{18}$	$^5/_{24}$	$^5/_{36}$	$^5/_{60}$	$< ^5/_{60}$	Summe.	Durch-schnitts-seh-schärfe.
bis 10		3	1	5	3		2					14	0.80
11—20		65	96	58	31	14	17	5	0	3		289	0.88
21—30	2	58	67	56	21	10	14	8	1	2		239	0.78
31—40		10	8	15	11	6	16	5	2	1		74	0.64
41—50	1	1	10	17	12	4	3	2	2	2	1	55	0.67
51—60			5	12	5	2	13	3	3	2	5	50	0.47
über 60			2	4	3	4	1		1		2	17	0.53
	3	137	189	167	86	40	66	23	9	10	8	738	

Bei der folgenden Besprechung des ophthalmoskopischen Befundes sehen wir von den verschiedenen Complicationen, wesentlichen und zufälligen, ab, und ziehen vorerst nur die Verhältnisse an der Papille in Betracht. In den meisten unserer Fälle (87.7 %) fanden sich an der Papille die bekannten ophthalmoskopisch leicht wahrnehmbaren Veränderungen, die der Ausdruck verschiedener Grade von Schwund oder Verschiebung, oder auch von angeborenem Defekt in der Pigmentepithellage und der Chorioidea sind und sich durch vielfache Varietäten je nach dem Stadium ihrer Ausbildung, nach ihrer Ausdehnung und nach ihrer Lage zu der Papille auszeichnen.

Was ihre Lage anbelangt, so finden sie sich bei weitem am häufigsten an der temporalen Seite der Papille gegen den

hinteren Pol hin oder auch nicht selten nach aussen und ein wenig nach unten, viel seltener zeigen sie die Richtung nach unten oder nach unten-aussen. Ausserordentlich selten, und überhaupt nur in ganz wenigen Fällen beobachtet, findet sich dieser Ansatz nach oben. Auch am nasalen Rande der Papille sind bestimmte Veränderungen häufig.

Wenn nun in der Mehrzahl der Fälle dieser in der Breite sehr variirende Ansatz nur an einem beschränkten Theile des Sehnervenrandes sitzt und mit seiner Ausdehnung der Breite nach sich gewöhnlich auch seine Basis am Papillenrande vergrössert, so kann diese Vergrösserung unter Umständen so sehr zunehmen, dass der Ansatz die Papille allmählich immer mehr umgreift und zuletzt rings um dieselbe sich findet. Mit der Breite und Ausdehnung variirt auch die Form von der ganz kurzen schmalen bis zu der sehr breiten, der Ringform sich nähernden Sichel und dem ausgebildeten Ringe, der jedoch meist ungleich breit ist, wobei die breiteste und meist auch älteste Partie dieser Bildung der schmälsten und jüngsten, zuletzt ausgebildeten Partie gegenüber liegt; hieraus ist selbst bei schon sehr lange bestehenden Veränderungen häufig die Stelle des Beginns derselben zu erkennen.

Die Grenze dieser Sicheln, wie wir diese Bildung bezeichnen, kann scharf oder undeutlich, rundlich oder sehr unregelmässig sein.

In einer gewissen Beziehung zur Lage und Ausdehnung der Sichel steht meist die Form der Papille. Bei mässig breiter Sichel aussen an der Papille ist die letztere meist rund, verschmälert sich aber häufig mit Zunahme der Breite der Sichel, so dass ihr längster Durchmesser senkrecht auf der Richtung der grössten Ausdehnung der Sichel steht. Diese Aenderung der Form ist besonders dann in die Augen fallend, wenn die Sichel nach einer andern als der eben genannten Richtung ihre breiteste Ausdehnung zeigt. Dann findet man häufig eine scheinbar um ihre Axe gedrehte, schräg ovale Form der Papille, wenn die Sichel nach aussen unten, gewöhnlich eine deutliche horizontal ovale Form, wenn die Sichel nach unten liegt. Die Gefässpforte ist meist dabei nach dem der Sichel entgegengesetzten

Rande der Papille verschoben und zeigen sich die Gefässe auf der Papille eigenthümlich, wie verdreht, angeordnet. Diese Formveränderungen sind häufig nur scheinbare, und werden zum Theil bedingt durch eine vermehrte Schiefstellung der Papille, wodurch bei Profilansicht scheinbare Verkürzung bewirkt wird, zu einem andern Theil und zwar viel häufiger als dies bisher von den wenigen, welche diese Veränderungen kannten, angenommen wurde, durch eine Verschiebung der Retina und häufig auch der Chorioidea über den, der gleichviel wo stattfindenden Sichelbildung entgegengesetzten Rand der Papille. Man sieht dann an dem der Sichel gegenüber liegenden Rand der Papille ebenfalls einen sichelförmigen Ansatz, der oft durch eine feine Pigmentlinie nach der Papille hin begrenzt ist, und deren verschmälerte Form zu einem Kreise ergänzt. Der Contour seiner Grenze nach der Papille hin setzt sich continuirlich in den Contour der Sichel, der äussere, letzteren kreuzend, in den der Papille fort, indem letzterer der Papillengrenze, ersterer der Chorioidealgrenze entspricht.

Bei ringförmigem Ansatz um die Papille ist die letztere rund, wenn ringsum der Ring gleich breit, dagegen häufig in der Richtung verschmälert, nach welcher der Ring verbreitert ist, was besonders dann deutlich ist, wenn der Ring nach unten am breitesten ist, wobei dann die horizontal ovale Form der Papille fast immer sehr auffallend ausgebildet und meist mit eigenthümlicher Gefässanordnung (s. o.) verbunden ist.

Was endlich die Beschaffenheit und das Aussehen der Sichel selbst betrifft, so kann dieselbe in den seteneren Fällen, in Folge alleinigen Schwundes oder Verschiebung des Pigmentepithels, normaler Chorioidea gleichen, oder wie gewöhnlich bei Veränderungen der Chorioidea durch die verschiedenen Stadien beginnenden oder ausgebildeten Schwundes oder Retraktion der Chorioidea mit deutlichen oder kaum nachweisbaren Resten derselben von marmorirter bis zu rein weisser Färbung variiren. Dem entsprechend ist auch ihre Grenze gegen die Papille mehr oder weniger deutlich.

Die diese verschiedenen Befunde zeigenden Augen theilen wir im Folgenden je nach dem Vorhandensein oder Mangel

einer solchen Bildung ein in Augen ohne und in solche mit Sichelbildung, letztere wieder je nach der Richtung, der Ausdehnung und Form der Sichel in

1) Augen mit Sicheln nach aussen und aussen unten
   a) mit schmaler Sichel von einer Breite bis ½ Papillendurchmesser,
   b) mit breiter Sichel von ½ bis 1 Papillendurchmesser,
   c) mit sehr breiter Sichel über 1 Papillendurchm.,
2) Augen mit ringförmiger Sichel und
3) Augen mit Sicheln nach unten.

Sichel nach oben ist unter unseren Fällen von Myopie nicht beobachtet worden, dagegen ist mir ein Fall von Hyperopie mit Sichel nach oben zur Untersuchung gekommen.

Von den 1031 Augen konnten 5 nicht unter diese verschiedenen Rubriken eingetheilt werden, und zwar zeigten 2 derselben Coloboma chorioideae, in welchem die Papille eingeschlossen war; ferner konnte bei 2 mit Neuritis optici und 1 mit Ablatio retinae über die in Betracht kommenden Verhältnisse keine Angabe gemacht werden. Die 1026 Augen vertheilen sich auf die verschiedenen Befunde an der Papille wie folgt:

Tab. 11.

keine	Sichel	zeigten	187	Augen	= 18.2 %
schmale	»	»	423	»	= 42.2 »
breite	»	»	230	»	= 22.4 »
sehr breite	»	»	47	»	= 4.5 »
ringförmige	»	»	98	»	= 9.5 »
Sichel nach unten		»	31	»	= 3 »
			1026	»	

Unter die 187 Augen ohne Sichelbildung sind alle diejenigen Fälle aufgenommen, bei denen eine Sichel nicht deutlich und zweifellos nachzuweisen, also normale Papille mit oder ohne deutlichen Skleralstreifen, häufig mit leichten Pigmentanhäufungen am Rande, vorhanden war.

Ueber die Refraktion und über die Sehschärfe derjenigen dieser 187 Augen, die keine Complicationen zeigten, gibt Tabelle 12 (s. folg. S.) nähere Details.

Von den 187 Augen zeigten 59 (31.5%) derartige nicht durch die Myopie bedingte Complicationen, dass dieselben nicht mit in die tabellarische Zusammenstellung über die Sehschärfe aufgenommen werden durften.

Tabelle 12.

Grad der Myopie.	5/4	5/5	5/6	5/9	5/12	5/18	5/24	5/36	Summe.	Fälle mit Complicat.	Total-Summe.
bis 2 Ml.	24	15	14	2	1	1			57	21	78
2—4 »	7	21	9	2	1		1	1	42	17	59
4—6 »	3	8	3	2	2				18	5	23
6—8 »		4		1					5	4	9
8—10 »			1			2			3	3	6
10—12 »		2	1						3	4	7
12—14 »										3	3
14—16 »										1	1
16—18 »										1	1
	34	50	28	7	4	3	1	1	128	59	187

Die Durchschnittsrefraction aller Augen ohne Sicheln beträgt 3.7 Ml., die der 128 (68.4 %) Augen ohne Sichel und ohne Complicationen 3 Ml., der 59 (31.5 %) mit Complicationen 5.2 Ml.

Betreffs der Sehschärfe zeigen 84 (65.6 %) über 5/5 (incl.), 44 (34.4%) unter 5/5, und beträgt die Durchschnittssehschärfe 0.96. Das Durchschnittsalter der verschiedenen Individuen beläuft sich auf 25 Jahre, und stehen 41 (21.9%) in einem Alter über 30 Jahre.

Bemerkenswerth ist der Umstand, dass zum grössten Theil nur Myopie geringeren Grades unter diesen Augen ohne Sichel sich findet;

Myopie über 6 Ml. haben nur 27 Augen = 14.4%.
» » 10 Ml. » » 17 » = 9.1%.

Die Augen mit Complicationen zeigen einen stärkeren Procentsatz höherer Myopiegrade.

Von 59 Augen zeigen 16 (27.1%) Myopie über 6 Ml,
12 (20.3%) Myopie über 10 Ml,

dagegen von 128 Augen ohne Complicationen nur
11 (8.6%) Myopie über 6 Ml,
5 (3.9%) Myopie über 10 Ml.

Bei den viel selteneren höheren Graden finden sich meist Complicationen. Darunter ist Cataracta zonularis, Retinitis pigmentosa, Cataracta incipiens und Keratoconus verzeichnet. Die betreffenden Individuen gehören späteren Lebensjahrzehnten an, wogegen die höheren Grade ohne Complicationen mit meist guter Sehschärfe bei jüngeren Leuten unter 25 Jahren sich finden.

Viel häufiger als der Mangel einer Sichel fand sich schmale Sichelbildung aussen an der Papille, im Ganzen bei 433 Augen. Darunter sind alle Fälle mit deutlicher Sichelbildung bis zu einer Breite von ½ Papillen-Durchmesser aufgenommen.

Die entsprechend der Tabelle 12 eingerichtete Tabelle 13 gibt die Daten über Refraction, Sehschärfe und Complicationen.

Tabelle 13.

Grad der Myopie.	5/3	5/4	5/5	5/6	5/9	5/12	5/18	5/24	Summe.	Fälle mit Complicat.	Total-Summe.
bis 2 Ml.	1	32	19	17	3		1		73	14	87
2—4 »	1	29	35	30	7	1	3		106	29	135
4—6 »		16	27	27	11	4			85	15	100
6—8 »		4	8	11	10	4	5		42	14	56
8—10 »		1	7	5	7	3	1		24	7	31
10—12 »			1	4	5	1	4	1	16	4	20
12—14 »								1	1	2	3
14—16 »										1	1
	2	82	97	94	43	13	14	2	347	86	433

Die Durchschnittsrefraction aller 433 Augen mit schmalen Sicheln betrug 4.8 Ml., der 347 (80.1%) Augen ohne Complication 4.6 Ml., der 86 (19.8%) Augen mit Complication 5.4 Ml.

Höhere Grade von Myopie sind darunter selten:
von 433 Augen zeigten Myopie über 6 Ml. 111 Augen = 25.6%
über 10 Ml. 35 » = 8.1%
von 86 Augen mit Complicationen hatten

Myopie über 6 Ml. 28 Augen = 32.6%
» über 10 Ml. 14 » = 16.3%

Von den 347 Augen ohne Complicationen hatten 181 (52.1%) Sehschärfe über $^5/_5$ incl.

und 166 (47.8%) Sehschärfe unter $^5/_5$, und beträgt die Durchschnittssehschärfe 0.9.

Das Durchschnittsalter beläuft sich auf 24 Jahre und stehen 103 (23.7%) in einem Alter über 30 Jahre.

In folgender Tabelle 14 sind die Fälle mit breiter Sichelbildung, mit einer Breite der Sichel von $^1/_2$ bis 1 Papillendurchmesser aufgenommen; es sind im Ganzen 230 Augen.

Tabelle 14.

Grad der Myopie	$^5/_3$	$^5/_4$	$^5/_5$	$^5/_6$	$^5/_9$	$^5/_{12}$	$^5/_{18}$	$^5/_{24}$	$^5/_{36}$	$^5/_{60}$	Summe.	Fälle mit Complicat.	Total-Summe.
bis 2 Ml.	1	3	6	1	1						12	5	17
2—4 »		5	14	7	2	1					29	13	42
4—6 »		11	10	17	4	2	1				45	9	54
6—8 »				6	5	3	1	1	1		17	13	30
8—10 »		1	2	2	6	4	7			2	24	15	39
10—12 »			2	4	2	2	5	1	1	1	18	7	25
12—14 »					1	1	6	1		1	10	2	12
14—16 »							1	1	1		3	2	5
16—18 »								2			2		2
18—20 »												2	2
über 20 »								1		1	2		2
	1	20	40	36	19	11	20	7	3	5	162	68	230

Die Durchschnittsrefraction aller 230 Augen mit breiter Sichel betrug 7.36 Ml., aller 162 (70.4%) Augen ohne Complicationen 7.2 Ml, der 86 (29.5%) Augen mit Complicationen 7.7 Ml.

Von 230 Augen hatten Myopie über 6 Ml. 117 = 50.8%
» 100 Ml. 74 = 32.1 »
» 162 Augen ohne Complication » 6 Ml. 76 = 46.9 »
» 10 Ml. 48 = 29.6 »
» 68 Augen mit Complication » 6 Ml. 41 = 60.3 »
» 10 Ml. 26 = 38.2 »

Von 162 Augen ohne Complicationen hatten
61 (37.6%) eine Sehschärfe über $^5/_5$ incl.
101 (62.3%) » » unter $^5/_5$ und beträgt die Durchschnittssehschärfe 0.74.

Das Durchschnittsalter beläuft sich auf 30 Jahre und stehen 85 (36.9%) in einem Alter über 30 Jahre.

Ausserordentlich viel seltener und zwar nur bei 47 Augen finden sich sehr breite Sicheln (über 1 Papillendurchmesser). Vgl. Tab. 15 über die betreffenden Verhältnisse dieser Augen.

Tabelle 15.

Grad der Myopie.	$^5/_5$	$^5/_6$	$^5/_9$	$^5/_{12}$	$^5/_{18}$	$^5/_{24}$	$^5/_{36}$	Summe.	Fälle mit Complicat.	Total-Summe.
4—6 Ml.	2				1			3	1	4
6—8 »		1		1	3			5	1	6
8—10 »			2		3	1		6	6	12
10—12 »					1			1	2	3
12—14 »				1	2	1		4	2	6
14—16 »				1	1		2	4	3	7
16—18 »			1		2	2		5		5
18—20 »					1	1	1	3		3
über 20 »						1		1		1
	1	2	3	3	14	6	3	32	15	47

Die Durchschnittsrefraction aller Augen mit sehr breiter Sichel betrug 12.4 Ml., der 32 (68.0%) Augen ohne Complicationen 12.9 Ml., der 15 (31.9%) Augen mit Complicationen 11.4 Ml.

Von den 47 Augen haben Myopie über 6 Ml. 43 = 91.5%;
» 10 Ml. 36 = 76.6 »;
von 32 Augen ohne Complication » » 6 Ml. 29 = 90.6 »;
» 10 Ml. 23 = 71.9 »;
» 15 » mit » » » 6 Ml. 14 = 93.3 »;
» 10 Ml. 13 = 86.6 »;
» 32 » ohne » » 2 (6.2%) eine Sehschärfe über $^5/_5$ incl.
30 (93.7%) eine Sehschärfe unter $^5/_5$
und beträgt die Durchschnittssehschärfe 0.44.

Das Durchschnittsalter beläuft sich auf 35 Jahre und stehen 22 (46.8%) in einem Alter über 30 Jahre.

Ringförmiger Ansatz an der Papille fand sich bei 98 Augen. Betreffs Sehschärfe, Refraction etc. derselben ergab die Zusammenstellung folgendes:

Tabelle 16.

Grad der Myopie.	5/6	5/9	5/12	5/18	5/24	5/36	5/60	<5/60	Summe.	Fälle mit Complicat.	Total-Summe.
bis 2 Ml.	2								2	2	4
2—4 »										4	4
4—6 »	1	1		2					4	2	6
6—8 »	2	2			1				5	2	7
8—10 »		1	2	2		1		3	9	8	17
10—12 »		3	3	2	1				10	5	15
12—14 »		3		2			1		6	3	9
14—16 »		1		2	3		1		9	11	20
16—18 »		1		3			1	2	6	2	8
18—20 »					1		1	1	4	3	7
über 20 »							1	2	1		1
	5	12	5	13	6	2	5	8	56	42	98

Die Durchschnittsrefraction aller 98 Augen mit ringförmigem Ansatz an der Papille betrug 11.9 Ml., der 56 (57.1%) Augen mit Complicationen 11.6 Ml.

Von 98 Augen haben Myopie über 6 Ml. 84 = 85.7%;
» 10 Ml. 71 = 72.5 »;
von 56 Augen ohne Complication » 6 Ml. 50 = 89.2 »;
» 10 Ml. 41 = 72.2 »;
» 42 » mit » » 6 Ml. 34 = 81.2 »;
» 10 Ml. 30 = 71.4 ».

Alle 56 Augen haben unternormale Sehschärfe und beträgt die Durchschnittssehschärfe 0.35.

Das Durchschnittsalter beläuft sich auf 49 Jahre und stehen 81 (83.7%) in einem Alter über 30 Jahre.

Unter den genannten Augen mit ringförmigem Ansatze an der Papille finden sich im Ganzen 8 Augen mit quer-

oval verschmälerter Papille und dem entsprechender grösster Breite des Ringes nach unten. Die Refraction derselben war zwischen 5 und 13 Ml. Besonders auffallende Complicationen waren dabei nicht nachzuweisen. Es sind diese Fälle als spätere Stadien einfacher Sichelbildung nach unten anzusehen, um so mehr als bei einigen derselben auf einem Auge ringförmige Sichel mit querovaler Papille, auf dem andern Auge Sichel nach unten mit querovaler Papille und niederer Refraction zu finden war.

Von allen bisher genannten Arten der Sichelbildung ist die Sichel nach unten die seltenste; sie fand sich im Ganzen nur bei 31 (3%) Augen. Die eigenthümliche, auffallende, querovale Form der Papille mit ungewöhnlicher Anordnung der Gefässe auf der Papille fand sich fast bei allen derselben. Zu bemerken ist dabei das häufige Vorkommen von regelmässigem Astigmatismus, dessen Axe stets der Richtung der Sichel entspricht. Auch dann liess sich das genannte Verhältniss constatiren, wenn die Sichel nicht ganz genau nach unten gerichtet war.

Tabelle 17.

Grad der Myopie.	$^5/_4$	$^5/_5$	$^5/_6$	$^5/_9$	$^5/_{12}$	$^5/_8$	$^5/_{24}$	Summe	Fälle mit Complicat.	Total-Summe.
bis 2 Ml.			2		1			3	3	6
2—4 »	1			2	1	1		5	2	7
4—6 »			1					1	3	4
6—8 »					1			1	1	2
8—10 »									3	3
10—12 »					1			1	3	4
12—14 »						1		1	1	2
13—16 »							1	1	1	2
16—18 »										
18—20 »									1	1
	1		3	2	4	2	1	13	18	31

Tabelle 17 enthält die Zusammenstellung über Refraction und Sehschärfe der Augen mit Sicheln nach unten. Die Durch-

schnittsrefraction dieser Augen beträgt 7.0 Ml. Nur 13 (41.9%) Augen zeigten keine Complicationen; ihre Durchschnittsrefraction beträgt 5.8 Ml., die der 18 (58.0%) Augen mit Complicationen 7.9 Ml.

Von 31 Augen haben 13 Myopie über 6 Ml. = 42%.
10 » » 10 Ml. = 32%.

Von 13 Augen ohne Complication hatte nur eines normale Sehschärfe. Die Durchschnittssehschärfe beträgt 0.56. Das Durchschnittsalter beläuft sich auf 29.7 Jahre und stehen in einem Alter über 30 Jahre nur 11 (35.4 %).

Zum Zweck grösserer Uebersichtlichkeit des Gesammtresultates dieser Zusammenstellungen sind die wichtigsten Daten der Tabelle 12 bis 17 und ihrer zusätzlichen Bemerkungen in eine Tabelle 18 zusammengezogen worden, deren Einrichtung wohl ohne weitere Erläuterungen leicht verständlich ist.

Tabelle 18.

Art der Helbildung	1. Gesammtzahl.	2. % der Summe.	3. Durchschnittsalter.	4. % über das Durchschnittsalter der Gesammtsumme.	5. Durchschnittsrefraktion.	6. Zahl der Fälle.	7. % der Gesammtzahl.	8. Durchschnittsrefraktion.	9. Zahl der Augen mit S=1 u. ⩾ 1. absolut	10. Zahl der Augen mit S=1 u. ⩾ 1. in %	11. Zahl der Augen mit S ⩽ 1. absolut	12. Zahl der Augen mit S ⩽ 1. in %	13. Durchschnittssehschärfe.	14. Zahl der Fälle.	15. % der Gesammtzahl.	16. Durchschnittsrefraktion.
						Fälle ohne Complicationen								Fälle mit Compl.		
keine	187	18.2	25	21.9	3.7	128	68.4	3.0	84	65.6	44	34.4	0.96	59	31.5	5.2
schmale	433	42.2	24	23.7	4.8	347	80.1	4.6	181	52.1	166	47.8	0.90	86	19.8	5.4
breite	230	22.4	30	36.9	7.3	162	70.4	7.2	61	37.6	101	62.3	0.74	68	29.5	7.7
sehr breite	47	4.5	35	46.8	12.4	32	68.0	12.9	2	6.2	30	93.7	0.44	15	31.9	11.4
ingförmige	98	9.5	49	83.7	11.9	56	57.1	12.2	0	0.	56	100	0.35	42	42.8	11.6
nach unten	31	3.0	29	35.4	7.0	13	41.9	5.8	1	7.7	12	92.3	0.56	18	58.0	7.9
Summe	1026		30.9	37.3	6.26	738	71.9	5.8	329	44.5	409	55.4	0.81	288	28.0	7.2

Fassen wir die in der Tabelle verzeichneten Daten zusammen und sehen wir dabei vorerst von den Augen mit Sicheln nach unten ab, welche ohne Rücksicht auf deren Ausdehnung und Grösse alle in der einen Rubrik 6. zusammengefasst sind, so ergeben sich folgende beachtenswerthe Resultate.

Die Ausdehnung, Grösse und Art der Sichel-

bildung steht im allgemeinen in einer bestimmten Beziehung zu dem Alter, der Refraction, der Sehschärfe der betreffenden Augen und zu der Häufigkeit der Complicationen.

Mangelnde oder schmale Sichelbildung ist bei jugendlichen Individuen viel häufiger als bei älteren, während mit dem Alter die Breite und Ausdehnung der Sichel zunimmt, so dass breitere und besonders ringförmige Sicheln sich vorzugsweise im späteren Alter finden. Damit stimmt auch das in Columne 3 der Tabelle 18 verzeichnete Resultat einer Berechnung des Durchschnittsalters der Individuen mit den verschiedenen Sichelbildungen überein, indem das Durchschnittsalter für Individuen mit schmaler Sichelbildung 24 Jahre beträgt und allmählig steigend bei ringförmiger Sichelbildung 49 Jahre erreicht. Ebenso ist auch das procentarische Verhältniss der über dem Durchschnittsalter der gesammten Fälle von 30.9 Jahren stehenden Personen mit schmaler bis zu ringförmiger Sichelbildung ein steigendes (Columne 4). Eine nicht weniger enge Beziehung der Sichelbildung besteht zu dem Grade der Refraction und zwar derart, dass die breiteren und ausgedehnteren Sicheln höheren Myopiegraden angehören gegenüber der schmalen oder mangelnden Sichelbildung der niederen Grade. Eine Berechnung der Durchschnittsrefraction für die einzelnen Arten der Sichelbildung lässt über diese genannten Beziehungen keinen Zweifel, indem die Durchschnittsrefraction der Augen ohne Sichelbildung von 3.7 Ml. bis zu einer solchen von 12.4 Ml. der Augen mit sehr breiter Sichelbildung steigt, und der Procentsatz der niederen Myopiegrade ab- und der der höheren zu- nimmt. Hervorzuheben dürfte dabei wohl sein, dass die ringförmige Sichelbildung nicht die höchste Durchschnittsrefraction zeigt; es macht sich bei dieser vielmehr die Beziehung zu dem Alter geltend, indem nicht selten auch bei niederen Myopiegraden (sogar bei Emmetropie und Hyperopie) bei älteren Individuen ringförmige sogenannte Altersretraction der Chorioidea sich findet.

Betreffs der Häufigkeit der nicht in unmittelbarem Zusammenhange mit der Myopie stehenden Complicationen ergibt

sich ein ganz ähnliches Verhältniss. Sehen wir ab von der ungewöhnlich grossen Häufigkeit der Complicationen (ca. 1/3 der Fälle) bei Augen ohne Sichelbildung, so nimmt die Häufigkeit von 1/5 der Fälle bei Augen mit schmaler Sichelbildung bis zu annähernd der Hälfte der Fälle bei Augen mit ringförmigen Sicheln zu, ein Verhältniss, das uns zu dem Schlusse berechtigt, dass auch diese nicht mit dem Wesen der Myopie zusammenhängenden Complicationen bei Progression der Myopie und den entsprechenden Veränderungen im Augengrunde einen wohl zu beachtenden Faktor abgeben, indem sie, und zwar wohl durch ihre die Sehschärfe der betroffenen Augen herabsetzende Wirkung die Zunahme der Myopie und das Zustandekommen der genannten Veränderungen begünstigen. Im Zusammenhange damit steht auch die um ca. 1 1/2 Ml. niederere Durchschnittsrefraction von 5.8 Ml. der nicht complicirten Fälle gegenüber der 7.2 Ml. betragenden der Fälle mit Complicationen.

Die Untersuchung des Verhaltens der Sehschärfe, deren Resultat nur bei den Fällen ohne Complication verwerthet werden konnte, liefert ebenfalls beachtenswerthe Ergebnisse.

Während über die Hälfte der Augen ohne und mit schmaler Sichelbildung eine normale oder noch höhere Sehschärfe aufzuweisen haben, nimmt die Zahl der Augen mit normaler Sehschärfe und breiter Sichelbildung bedeutend ab, ist sodann bei sehr breiter Sichelbildung verschwindend klein, und findet sich endlich unter den Augen mit ringförmiger Sichelbildung keines mehr mit normaler Sehschärfe. Die Berechnung der Durchschnittssehschärfe für die verschiedenen Sichelbildungen (in Columne 13) stellt dieses Verhältniss mit aller nur wünschenswerthen Deutlichkeit dar. Dabei darf übrigens nicht übersehen werden, dass unter den Augen ohne oder mit wenig ausgedehnter Sichelbildung die niederen Myopiegrade besonders stark vertreten sind und umgekehrt fast alle höheren Myopiegrade auf solche mit ausgedehnterer Sichelbildung kommen. Bei folgender Berechnung der Durchschnittssehschärfe wurden daher nur die Augen mit Myopie von 4—12 Ml. der verschiedenen Grade von Sichelbildung verwendet. Es ergab sich für Augen mit Myopie von 4—12 Ml.:

bei fehlender Sichelbildung eine Durchschnittssehschärfe von 0,86
» schmaler » » » » 0,80
» breiter » » » » 0,72
» sehr breiter » » » » 0,45
» ringförmiger » » » » 0,39

Noch bestimmter liesse sich diese Frage beantworten, wenn nur Individuen gleichen Alters und gleicher Refraction zu einer solchen Berechnung verwendet würden. Mauthner's Annahme einer die Sehschärfe schützenden Wirkung der Sichelbildung bestätigt sich nicht.

Was die eben besprochenen Verhältnisse des Alters, der Refraction, der Häufigkeit der Complicationen und der Sehschärfe der Augen mit Sichelbildung nach unten anbelangt, so ist darüber Folgendes zu sagen:

Entsprechend dem Umstande, dass unter dieser Rubrik alle Augen mit Sichelbildung nach unten ohne Rücksicht auf die Breite der Sichel zusammengestellt sind, verhalten sich auch die Ergebnisse der einzelnen sich auf obige Punkte beziehenden Zusammenstellungen. Das Durchschnittsalter und die Durchschnittsrefraction dieser Augen weichen von den entsprechenden Daten für die gesammten Fälle nicht wesentlich ab.

Hervorzuheben ist der grosse Procentsatz der Fälle mit Complicationen (beinahe 60%), auf deren um den Betrag von 2 Ml. höhere Durchschnittsrefraction gegenüber den nicht complicirten Fällen hingewiesen sei. Ebenso ist unter den nicht complicirten Fällen die geringe Zahl der Augen mit normaler Sehschärfe und die niedere durchschnittliche Sehschärfe zu bemerken. Selbst nach sorgfältigster Correction des häufig nicht unerheblichen regulären Astigmatismus blieb in allen diesen Fällen ein gewisser Grad von Amblyopie zurück, für welche sich ein bestimmter Grund nicht auffinden liess, und die als angeborene Amblyopie zu erklären ist.

Durch den Nachweis, dass Störungen in dem normalen Zusammenwirken beider Augen in vielen Fällen mit erheblichen Refractionsanomalien verbunden vor-

kommen, und dass die Ursache für einen grossen Theil dieser Störungen in Refractionsanomalien zu suchen ist, ist man auf die intimen Beziehungen beider schon lange aufmerksam geworden. Wegen der Häufigkeit derartiger Störungen kommt denselben eine hervorragende klinische Bedeutung zu.

Auch in den in unserer Arbeit verwertheten Fällen sind die Untersuchungen auf die genannten Störungen mit aller Sorgfalt vorgenommen worden und haben die nachfolgenden Resultate ergeben:

Im Ganzen fanden sich 41 (7.0%) Fälle von concomitirendem Schielen, wovon 31 (5.3%) Strabismus divergens, 10 (1.7%) Strabismus convergens hatten.

Von den 31 Fällen mit Strabismus divergens, worunter 23 Männer und 8 Weiber, zeigten folgende zwei Fälle mit erheblicher Refractionsdifferenz beider Augen regelmässiges Alterniren des Schielens:

1) Mann v. 61 Jahren. Linkes Auge mit -11 S $= 5/12$. Rechtes Auge emmetropisch. S $= 5/5$. Links.

2) 21jähriger Student. Rechtes Auge mit -5 S $= 5/5$. Linkes Auge mit -1 S $= 5/6$.

Ueber die 29 anderen Fälle von Strabismus divergens ist Folgendes zu bemerken: 16 mal war das linke, 13 mal das rechte Auge das abweichende. 15 Fälle zeigten Isometropie, wovon 2 mit mässiger Myopie (4 u. 4.5 Ml) und beiderseits guter Sehschärfe, 1 Fall mit Myopie 6 beiderseits und einseitiger Amblyopie aus unbekannter Ursache. Die übrigen 12 zeigten theils einseitige (6), theils beiderseitige (6) hochgradige Amblyopie in Folge von Veränderungen der brechenden Medien oder des Augengrundes.

14 Fälle zeigten Anisometropie und bewegte sich die Refractionsdifferenz beider Augen zwischen 2 und 18 Ml. Bei 8 derselben war die Differenz der Sehschärfe eine nur unbedeutende, bei 6 einseitige höhergradige Amblyopie, wovon übrigens nur in einem Falle die Ursache in einer Affection der Macula lutea objektiv nachweisbar war.

Von den 10 Fällen mit Strabismus convergens concomitans hatten 2 Fälle regelmässiges Alterniren. 1) Mann von

28 J. Rechts mit = 8 S = $^5/_5$. Links E S = $^5/_5$. 2) Mann von 18 J. Rechts mit —6.5 S = $^5/_5$. Links mit — 8 S = $^5/_6$.

In einem Falle bestand unregelmässiges nystagmusartiges Alterniren seit langen Jahren (R. mit — 17 S = $^5/_{12}$. L. mit — 16 S = $^5/_9$. Doppelbilder sehr störend).

Ausser einem Falle mit monolateralem Schielen und beiderseits gleicher Refraction und guter Sehschärfe (mit —9.5 S = $^5/_5$) seien noch besonders hervorgehoben zwei Fälle mit beiderseitiger hochgradiger ungleicher Myopie: 1) Mann von 30 J. R. mit —14 S = $^5/_{12}$. L. mit —22 S = $^5/_{36}$. L. Maculaaffection. 2) Weib von 34 Jahren R. mit —20 S = $^5/_{36}$. L. mit —25 S = $^5/_{24}$). Die 4 anderen zeigten Refractions- und Sehschärfe-Differenz beider Augen und war bei ihnen wie auch bei allen andern mit Strabismus monolateralis das sehkräftigere Auge das fixirende.

Hier anschliessend sei noch Erwähnung gethan zweier Fälle mit ausgesprochener Neigung zu Convergenz beim Sehen in die Ferne. 1) Mann von 15 J. R. mit —3 S = $^5/_5$. L. mit — 4 S = $^5/_4$. 2) Weib von 20 J. R. u. L. mit —10 S = $^5/_9$ (kein Accommodationskrampf); und endlich eines merkwürdigen Falles von Convergenzschielen beim Tragen der Correction selbst noch nach mehrwöchentlichem Atropingebrauch (Myopie rechts 2, links 3 Ml.); ohne Beschwerden zu verursachen, war dieses eigenthümliche Verhältniss noch 2 Jahre nach der ersten Beobachtung zu constatiren.

Viel häufiger als diese manifesten Schielformen waren die sogenannten latenten Gleichgewichtsstörungen der verschiedensten Art. In jedem Falle wurde auf Binocularsehen in der Nähe geprüft, ausserdem durch abwechselndes Verdecken beider Augen etwaige Insufficienz für die Nähe festgestellt, sodann auch noch mittelst des Gleichgewichtsversuches v. Gräfe's die Bestimmung latenter Divergenz resp. Convergenz für die Entfernung von 5 und 1 Meter und deutlicher Sehweite vorgenommen.

Es ergaben sich durch diese Untersuchungen bei 95 (16.4%) Personen Anomalieen in der genannten Richtung.

Von diesen 95 Personen zeigten

35 (4.7%) latente Divergenz für die Nähe,

29 (3.9%) latente Divergenz für alle Entfernungen,

15 (2.0%) manifeste Divergenz für die Nähe (Mangel des binocularen Sehakts in der Nähe),

12 (1.6%) manifeste Divergenz für die Nähe, und latente Divergenz für die Ferne.

3 (0.4%) latente Divergenz für die Nähe und latente Convergenz für die Ferne.

1 (0.1%) manifeste Divergenz für die Nähe und latente Convergenz für die Ferne.

Für die einzelnen Arten der Gleichgewichtsstörungen ergibt eine Zusammenstellung der verschiedenen Verhältnisse betreffs des Alters, der Refraction und Sehschärfe, des ophthalmoskopischen Befundes, des Vorhandenseins von muskulären asthenopischen Beschwerden und von Isometropie resp. Anisometropie folgende Resultate: (cf. Tabelle 19).

Wir ersehen aus der Tabelle, dass die einfachste Art der Gleichgewichtsstörung, die latente Divergenz für die Nähe, zugleich auch die häufigste ist. Die kleinere Hälfte dieser Fälle zeigt beiderseits gleiche Refraction, die andere etwas grössere Hälfte Anisometropie. Die sehr hohen Grade von Myopie sind nur selten, besonders stark sind die niederen Grade vertreten; dem entsprechend steht auch die Durchschnittsrefraction unter der Durchschnittsrefraction aller Augen und beträgt 5.9 Ml.; nur 30% haben normale oder etwas höhere Sehschärfe, während die andern 70% mässige Amblyopie zeigen. Den Verhältnissen der Refraction entspricht auch der ophthalmoskopische Befund: die meisten Augen zeigen keine oder nur schmale, nur sehr wenige breite und ringförmige Sichelbildung; die meisten der Fälle stehen in jugendlichem Lebensalter und sind frei von asthenopischen Beschwerden.

Die weniger häufigen Fälle von latenter Divergenz für alle Entfernungen zeigen eine etwas höhere Durchschnittsrefraction (6.2 Ml.) als die vorher genannten, und dem entsprechend sind auch die übrigen Verhältnisse. Auch sind hier die Fälle mit asthenopischen Beschwerden häufiger und betragen etwas über die Hälfte (51.7%).

Wesentlich davon verschieden verhalten sich die Fälle mit

Tabell

Art der Gleichgewichtsstörung.	Zahl der Fälle.	Zahl der Augen.	Isometroper.	%	Asthenopische Beschwerde.	%	Refraction. bis 2MI.	2—4	4—6	6—8	8—10	10—12	12—14	14—16	16—18	18—20	über 20	Durchschnitts-
1) Relative latente Divergenz.	35	70	19	54.3	14	40.0	8	21	10	13	9	8			1			5.
2) Absolute latente Divergenz.	29	58	16	55.2	15	51.7	6	9	21	5	8	9						6.
3) Relat. manifeste Divergenz.	15	30	8	53.3	1	6.6				5	4	2	2	7	4	4	2	14.
4) Rel. manifeste u. rel. latente Diverg.	12	24	5	41.7	2	16.6	1	3		1	6	3	4	4	2			11.
5) Rel. latente Diverg. u. rel. lat. Converg.	3	6	1	33.3	1	33.3		1	1			2		2				10.
6) Rel. manif. Diverg. u. rel. lat. Converg.	1	2										2						11.
7) Summe	95	190	49	51.5	33	34.9	15	34	32	24	27	26	6	13	7	4	2	8.
8) Fälle mit Asthenopie	33		15	45.5			5	11	14	11	11	11	2		1			7.

manifester Divergenz für die Nähe. Diese stellen in verschiedenen Beziehungen, so auch betreffs des Alters, ein fortgeschritteneres späteres Stadium der erstgenannten Gruppe dar. Die asthenopischen Beschwerden sind auf Kosten der binocularen Fixation ganz verschwunden. (In dem einen verzeichneten Falle mit asthenopischen Beschwerden traten dieselben in ganz exquisiter Weise auf, besonders wenn beim Nahesehen binocular fixirt wurde, was aber immer, sobald die Beschwerden erheblich wurden, aufgegeben wurde). Die höhere Refraction und damit verbunden die geringere Sehschärfe haben die deutliche Sehweite hereingerückt, und die hiedurch bedeutend erschwerte binoculare Fixation für die Nähe ist aufgegeben worden, wodurch ein spontanes Verschwinden der früher bestandenen Beschwerden bedingt ist. Besonders begünstigt wird dieser Verzicht auf binoculare Einstellung in der Nähe durch die häufig vorkommende meist einseitige erhebliche Amblyopie in Folge der mit den höheren Myopiegraden verbundenen Erkrankungen im Augengrunde und durch die in der Hälfte der Fälle vorhandene Anisometropie.

19.

Sehschärfe.														Ophthalmoskopischer Befund.							Alter.		
														Sichelbildung.									
5/4	5/5	5/6	5/9	5/12	5/18	5/24	5/36	5/60	< 5/60	> 5/5	%	< 5/5	%	keine	schmale	breite	sehr breite	rumpfförmig	unten	Affecte der musc. lutea	10—20 J.	20—30 J.	über 30 J.
6	15	19	9	8	12			1		21	30.0	49	70.0	14	46	8		2			17	13	5
7	15	14	11	6	3	2				22	37.9	36	62.0	12	30	15		1			13	12	4
				2	7	9	6	4	2			30	100		4	17	3	6		12	5	1	9
1	3	4	2	3	5	3	2	1		4	16.6	20	83.0	2	2	10	3	5	2	2	3	6	3
	1	1	1	1	1		1			1	16.6	5	83.3	3	1		2			2	1	2	
			1							1	50.0	1	50.0	1	1						1		
14	35	38	24	20	28	14	9	6	2	49	25.7	141	74.2	32	84	50	8	14	2	16	40	34	21
4	10	17	14	8	9	3		1		14	21.2		78.7								14	13	6

Während bei dieser Gruppe von Fällen das Gleichgewicht beim Sehen in die Ferne noch vorhanden ist, sind bei der nächsten Gruppe neben mangelnder binocularer Fixation für die Nähe auch Gleichgewichtsstörungen für die Ferne eingetreten. Diese Fälle stehen wohl zu denjenigen mit absoluter latenter Divergenz in demselben Verhältniss wie die eben besprochenen zu den Fällen mit relativer latenter Divergenz, und stellen auch sie gewissermassen ein späteres Stadium der betreffenden Gruppe dar. Zugleich aber können wir sie als Uebergangsform zum manifesten Strabismus divergens ansehen. Die meisten der Fälle haben das 30. Lebensjahr überschritten. Neben wenigen Fällen mit niederen Myopiegraden sind die höheren Grade hauptsächlich vertreten (Durchschnittsrefraction 11.1 Ml.). Die asthenopischen Beschwerden sind auch hier auf Kosten der binocularen Fixation ganz geschwunden. Die beiden Fälle unter der Rubrik »asthenopische Beschwerden« verhalten sich betreffs ihrer Beschwerden ganz so wie der oben (S. 30) aufgeführte. (Auch hier treten die asthenopischen Beschwerden sehr heftig bei binocularer Fixation in der Nähe auf, schwinden aber sofort

mit dem bewussten willkürlichen Aufgeben derselben). Die Sehschärfe ist nur in wenigen Fällen normal. Der ophthalmoskopische Befund zeigt entsprechend der höheren Refraction auch ausgedehntere Veränderungen an den Papillen, in 2 Fällen sogar Erkrankungen der Macula lutea.

In seltenen Fällen verbindet sich mit der relativen Schwäche der Interni auch eine solche der Externi. Hiefür geben die 4 Fälle der 2 letzten Rubriken Belege.

Ueber einen dieser Fälle ist Folgendes zu bemerken: Während in der Nähe kein Binocularsehen vorhanden ist, findet sich bei 28—30 Ctm. Gleichgewichtsstellung, und bei 5 Meter Abstand, mit senkrecht ablenkendem Prisma, Convergenz; durch Prisma 6° wird der seitliche Abstand der Doppelbilder gehoben.

Im Ganzen waren in 33 (5.7% der Gesammtsumme und 35% der Fälle mit Gleichgewichtsstörung) Fällen ausgesprochene muskuläre asthenopische Beschwerden vorhanden. (Vergl. dazu Rubrik 8 der Tabelle 19). Isometropie war in etwas weniger als der Hälfte der Fälle vorhanden. Betreffs des Grades der Myopie waren hauptsächlich die niederen und mittleren Myopiegrade vertreten und dem entsprechend auch die Durchschnittsrefraction keine besonders hohe (sie betrug 7.1 Ml). Die Sehschärfe der betreffenden Augen entsprach im Allgemeinen den Myopiegraden. Das Alter der betreffenden Individuen war nur in wenigen Fällen über 30 Jahre. Vielleicht dürfte manchem die Zahl der Individuen mit muskulärer Asthenopie etwas hoch erscheinen; es ist jedoch zu bemerken, dass bei der Diagnose der muskulären Asthenopie sehr sorgfältig vorgegangen wurde. Dieselbe bietet manche Schwierigkeiten und ist insbesondere nicht zuverlässig auf Grund der subjektiven Beschwerden zu stellen. Am sichersten ist die Asthenopie als muskuläre ex juvantibus zu erkennen.

Diesen Fällen von muskulärer Asthenopie mit den meist sehr prägnanten Beschwerden stehen häufig vorkommende Fälle gegenüber, die ebenfalls mit asthenopischen Beschwerden, jedoch wesentlich anderer Art, zum Arzt kommen. Es sind dies

meist jugendliche Individuen ohne nachweisbare Muskelanomalieen mit mässigen Graden von Myopie, die gewöhnlich in rascher Progression begriffen ist. Als nächste Ursache dieser Beschwerden wird zeitweiliges angestrengtes Arbeiten besonders unter ungünstigen äusseren Verhältnissen angegeben. Die Beschwerden bestehen in mässiger Lichtscheu, häufig etwas vermehrter Thränensecretion, Ermüdungserscheinungen unbestimmter Art mit Schmerzen über den Augen, die sich unter Umständen zu heftigem Stirnkopfschmerz steigern können.

Ich berichte im Folgenden über 34 dieser Fälle. Betreffs Refraction und Sehschärfe der 68 Augen derselben vgl. Tab. 20:

Tabelle 20.

	Sehschärfe						
Myopie	$^5/_4$	$^5/_5$	$^5/_6$	$^5/_9$	$^5/_{12}$	$^5/_{18}$	Summe
bis 2 Ml.	12	4	5	1		1	23
2—4 »	5	6	8	3	1	1	24
4—6 »	2	2	7	1			12
6—8 »		3	3	2	1		9
	19	15	23	7	2	2	68

Mit nur wenigen Ausnahmen waren es niedere Myopiegrade und in der Hälfte der Fälle war auf beiden Seiten gleiche Refraction; die Durchschnittsrefraction betrug 3.7 Ml. Unter den Anisometropen waren 7 nur einseitig myopisch. Astigmatismus fand sich in 18 Fällen und betrug die Refractionsdifferenz der beiden Hauptmeridiane in 7 Fällen 0.5 Ml., 6 mal 1 Ml. und 5 mal 2 Ml. Der ophthalmoskopische Befund entsprach häufig (bei 41 Augen) den Zeichen der Hyperämie und Infiltration der Papille und deren Umgebung mit deutlicher Schlängelung der Gefässe, Schwellung und Trübung der Papille und der circumpapillaren Partie der Retina nebst Verdeckung des Papillenrandes, ein Befund, wie er von Schiess (Beitrag zur Therapie der Myopie. 1872.) ausführlich beschrieben wird, und womit diese Fälle ganz übereinstimmen. Häufig findet man auch deutliche Zeichen von Herüberziehung der Retina und Chorioidea über den inneren Papillenrand, daneben in vielen Fällen einen mehr oder weniger hohen Grad von Accommodationskrampf. Bei 36 dieser Augen konnte länger dauernde Atropinanwendung ver-

ordnet werden, wobei nur 8 derselben keine Herabsetzung der Refraction ergaben. Die Herabsetzung der Myopie durch Atropin betrug

in	7	Fällen	0.5	Ml.
»	8	»	1	»
»	2	»	1.25	»
»	5	»	1.5	»
»	1	»	2	»
»	1	»	2.5	»
»	2	»	3.5	»
»	2	»	7	»

Was das Verhältniss der Sichelbildung anbelangt, so war nur in 9 Fällen keine solche nachzuweisen. Es sei hier auf die bemerkenswerthe Thatsache besonders aufmerksam gemacht, dass in diesen Fällen sehr häufig durch Vorhalten blauer Gläser vor die Augen bei der Functionsprüfung der Accomodationskrampf zum Theil oder ganz zum Verschwinden gebracht, und dass durch dasselbe Mittel eine nach bester Correction zurückbleibende Amblyopie oft sofort gehoben wurde.

Bevor wir zur Besprechung der Complicationen, die sich bei den in der Arbeit verwertheten Fällen gefunden haben, übergehen, seien noch kurz die Resultate mitgetheilt, die eine Zusammenstellung derjenigen Fälle ergibt, bei denen eine längere Zeit (bis zu 50 Tagen) dauernde Atropinisirung angewendet wurde. Nicht bloss in den meisten Fällen, in denen die funktionelle Refractionsbestimmung mit der objektiven nicht übereinstimmte, sondern auch noch in zahlreichen anderen Fällen von rasch progressiver Myopie höherer und niederer Grade wurde länger dauernde Atropinisirung angewendet. Die Resultate stimmen im Wesentlichen mit den von anderen Seiten mitgetheilten überein. Im Ganzen wurde bei 131 Personen eine längere Atropinkur verordnet; bei 18 derselben wurde jedoch nur ein Auge länger dauernder Atropinisirung unterworfen, so dass nur 244 Augen in Betracht kamen. Fälle von Emmetropie oder Hyperopie, die zeitweilig myopische Einstellung zeigten, wurden von dieser Zusammenstellung ausgeschlossen.

Bei 71 = 29.8% war eine Herabsetzung der Refraction nicht eingetreten, bei 173 = 70.1% dagegen erfolgte eine primäre Herabsetzung verschiedenen Grades.

Ueber den Grad dieser primären Herabsetzung durch Atropin, wie sie am Ende der Atropinkur constatirt wurde, gibt folgende Tabelle 21 Aufschluss.

Tabelle 21.

Zahl der Augen.	Betrag der primären Herabsetzung in Ml.
71	0
44	0.5
76	1.0
27	1.5
17	2
3	3
2	4
1	6
3	7
244	

Nur bei 75 Augen konnte nach Verfluss längerer Zeit, mindestens 1 Monat, nachdem die betreffenden Personen ihre frühere Beschäftigung wieder aufgenommen hatten, die Refractionsbestimmung wiederholt werden. Unter diesen 75 Augen zeigten 15 (20%) gegenüber dem Refractionszustande vor Atropinisirung eine Progression ihrer Myopie; 11 (15%) hatten ihren früheren Refractionszustand wieder erreicht; 24 (32%) hatten zwar gegenüber der primären Abnahme etwas Erhöhung der Refraction gezeigt, waren aber noch nicht wieder auf ihrem früheren Stand angekommen; 25 (33%) zeigten gegenüber der primären Abnahme nicht wieder eine Erhöhung des Refractionszustandes.

In Tabelle 22 sind die Details dieser Verhältnisse aufgezeichnet. In der ersten Columne ist der Grad der primären Abnahme der Refraction und die Zahl der betreffenden Augen, in den folgenden die Zahl der Augen mit Angabe der Zeit der letzten Prüfung in Monaten resp. Jahren nach dem Grade der Zunahme angegeben und in die den verschiedenen Graden der primären Abnahme entsprechenden Rubriken eingetragen.

Tabelle

Primäre Abnahme.	Status idem.	Zunahme um 0.25 Ml.	Zunahme um 0.5 Ml.	Zunahme um 0.75 Ml.
um 0. Ml. 15	7 in 2M.*—2 J.**		2 in 2 J.	
» 0.5 » 13	8 » 2 M.—9 M.		2 in 1½—2 J.	1 in 2 J.
» 0.75 » 5	3 » 2 M.—2 J.	1 in 3 M.		
» 1.0 » 18	3 » 2 M.—9 M.	1 in ½ J.	6 in 1—12 M.	
» 1.25 » 5		3 in 1—8 M.		
» 1.5 » 6			2 in 1—12 M.	2 in ½ J.
» 2.0 » 10	3 » 3 M.			
» 3.0 » 2				
» 4.0 » 1	1 » 3 M.			
75	25	5	12	3

* M. bedeutet Monat.
** J. bedeutet Jahr.

Von den 244 längerer Atropinisirung unterworfenen Augen war bei 203 Sichelbildung, bei 41 keine solche nachzuweisen. Von 203 mit Sichelbildung zeigten 141 (69%) Abnahme der Refraction, 62 (30%) keine Abnahme. Von 41 ohne Sichelbildung zeigten 32 (77%) Abnahme der Refraction, 9 (22%) keine.

In vielen Fällen fanden sich im Augengrund bestimmte Veränderungen, die als der Ausdruck einer gewissen Entzündung und Reizung aufgefasst werden müssen: Trübung der Papille und Nachbarschaft mit mehr oder weniger ausgesprochener Schwellung, Hyperämie und Infiltration bes. an dem nasalen Rande der Papille (Schiess); in vielen Fällen auch deutliche Zeichen von Herüberziehung der Chorioidea und Retina (s. o.)

Von den 244 Augen fand sich bei 123 diese entzündliche Veränderung deutlich ausgesprochen, bei den übrigen 121 fehlten sie oder waren nur angedeutet.

Von jenen 123 Augen zeigten 105 (85%), von den andern 121 zeigten nur 68 (54%) eine Abnahme der Refraction durch die Atropinkur.

Ferner zeigten Alter der betreffenden Individuen, Dauer der Myopie*) und Grad der Refraction einen zweifellosen Ein-

*) Den Daten über das Alter der Myopie von Seiten der Patienten habe ich keinen besonderen Werth beigelegt; ich führe sie der Vollständigkeit halber an. Vgl. darüber Näheres weiter unten.

22.

Zunahme um 1 Ml.	Zunahme um 1.25 Ml.	Zunahme um 1.5 Ml.	Zunahme um 2 Ml.	Zunahme um 2.5 Ml.	Zunahme um 3 Ml.
4 in 1 J.			2 in 2 J.		
1 in ½ J.				1 in 5 M.	
		1 in 5 M.			
7 in 1—18M.		1 in 1½ J.			
1 in 2 J.		1 in 2 J.			
1 in 3 M.	1 in 8 M.				
4 in 3—12 M.			2in3—12M.		1 in 1 J
			2 in 1 J.		
18	1	3	6	1	1

fluss auf die Häufigkeit der Abnahme der Refraction und das Vorhandensein der entzündlichen Veränderungen der einzelnen Augen. Vergl. hierüber folgende Tabelle 23.

Lebensalter.	A* und E**	A. allein.	E. allein.	Weder A. noch E.	Summe.	Keine A. absol.	Keine A. %	Keine E. absol.	Keine E. %
Bis 10 J.	6	5		4	15	4	26	9	60
11—15 »	44	11	2	5	62	7	11	17	26
16—20 »	39	21	9	7	76	16	21	28	37
21—25 »	9	16	6	5	36	11	30	21	58
26—30 »	4	12	1	8	25	9	36	20	80
über 30 »	3	3		24	30	24	80	27	90
Summe	105	68	18	53	244	71	29	121	49
Alter der Myopie.									
Bis 5 J.	71	18	9	6	104	15	14	24	23
6—10 »	21	23	8	7	59	15	25	30	51
11—20 »	13	21	1	15	50	16	32	36	72
über 20 »		6	—	25	31	25	80	31	100
Summe	105	68	18	53	244	71	29	121	49
Grad der Refraction.									
unter 6 Ml.	85	24	16	26	151	42	28	50	50
über 6 Ml.	20	44	2	27	93	29	31	71	76
Summe	105	68	18	53	244	71	29	121	49

* A bedeutet Abnahme der Refraction.

** E bedeutet entzündliche Veränderungen.

Fassen wir die Resultate dieser Zusammenstellung betreffs der Wirkung länger dauernder Atropinisirung auf die Refraction zusammen, so ergibt sich Folgendes:

Mit Zunahme des Alters der Individuen steigt der Procentsatz der Augen, bei welchen die Atropinisirung eine Refractionsverminderung nicht bewirkt hat, und noch viel mehr die Zahl derjenigen, bei welchen die genannten Veränderungen im Augengrunde sich nicht fanden (mit Ausnahme der jüngsten Altersklasse). Ebenso zweifellos ist dasselbe Verhältniss für das Alter der Myopie aus der Tabelle nachzuweisen: sowohl die Häufigkeit der Abnahme der Refraction als des Vorkommens der besprochenen Veränderungen im Augengrunde nimmt ab mit Zunahme des Alters der Myopie.

Die Wahrscheinlichkeit einer primären Herabsetzung der Myopie verschiedenen Grades ist bei allen Augen eine sehr grosse (70%) und steigt, um so jünger das Individuum und um so kürzere Zeit die Myopie besteht, um so niederer der Grad derselben und um so mehr als entzündliche Veränderungen an der Papille und deren Nachbarschaft sich finden. Nachhaltige Wirkung der Atropinisirung ist um so eher zu erwarten, je grösser der Grad der primären Herabsetzung ist, und um so eher, wenn keine Sichelbildung sich findet. Betreffs anderweitiger Wirkungen der Atropinisirung ist in vielen Fällen das Verschwinden etwa vorhandener subjectiver Reizerscheinungen zu verzeichnen (Schiess), wie Lichtscheu, leichtere oder stärkere unbestimmte Ermüdungserscheinungen und Schmerzen. Nicht selten verschwindet corrigirbarer, regelmässiger, vor der Atropinisirung gefundener Astigmatismus, oder wird solcher früher nicht vorhandener manifest. Abgesehen von der hiedurch meist erzielten Besserung der Sehschärfe, wird in vielen Fällen auch ohne eine derartige Refractionsänderung eine oft sehr erhebliche Besserung der Sehschärfe erreicht, ein Resultat, welches sich in den meisten dieser Fälle schon vor der Atropinisirung durch eine entsprechende Wirkung bei Vorhalten blauer Gläser ergibt. Unter ihrer Anwendung ist auch ein vorübergehendes theilweises oder vollständiges Nachlassen etwa vorhandenen Accommodationskrampfes

nachweisbar. Ohne auf diese, wie mir scheint, nicht genügend bekannte Wirkung blauer Gläser näher einzugehen, möchte ich anf das nicht allzu seltene Vorkommen derselben hiemit aufmerksam machen.

Gegenüber den genannten verschiedenen sehr beachtenswerthen Erfolgen für die Funktion lässt sich eine objektiv nachweisbare Einwirkung auf den besprochenen Befund im Augengrunde nicht constatiren, was auch von den hyperämischen Erscheinungen besonders hervorznheben ist. Letztere, sowie auch die anderen genannten Veränderungen verschwinden erst in späteren Stadien der Entwicklung der Myopie.

Es lässt sich aus diesen Resultaten nur von neuem eine Bestätigung dafür entnehmen, dass die ausgedehnte Anwendung von Atropin eine sehr wesentliche Rolle unter den besonders bei progressiver Myopie indicirten therapeutischen Massnahmen zu spielen berechtigt ist.

Hier finde eine knrze Notiz über die beobachteten Fälle von Muskellähmungen und Nystagmns ihren Platz. Muskellähmnngen aus verschiedenen Ursachen fanden sich im Ganzen bei 5 Fällen.

Nystagmus wurde bei 9 (1.5 %) Personen verschiedenen Alters (6 Männern nnd 3 Weibern) beobachtet. Ausser in 2 Fällen (mit S = $\frac{5}{9}$) war hochgradige Amblyopie damit verbunden. Der Grad der Myopie war sehr verschieden (bei 6 Augen über 10 Ml.), worans auch der Mangel einer bestimmten Beziehung der Myopie zu dieser Anomalie zu entnehmen ist. Nur bei 3 Personen waren angeborene oder in frühester Jugend erworbene Anomalieen nicht vorhanden, worunter die beiden obengenannten mit nur geringer Amblyopie und 1 Fall mit centraler Ursache des Nystagmus sich finden. Die anderen zeigten Missbildungen verschiedener Art und zwar 2 Albinismns, 1 Fall beiderseitige Irideremie und die übrigen stationäre Linsentrübungen.

Wir kommen nun zu der Besprechnng der bei den in unserer Arbeit verwertheten Fällen von Myopie sich findenden

Complicationen. Schon oben ist auf die Häufigkeit der bei myopischem Refractionszustande im vorderen Abschnitte des Bulbus vorkommenden Complicationen aufmerksam gemacht worden. Wenn dieselben auch nicht durch die Myopie der betreffenden Augen bedingt oder hervorgerufen werden, so ist doch auf bestimmte Beziehungen dieser Complicationen zu dem Zustandekommen und besonders auf das Fortschreiten derselben hingewiesen worden. Andererseits aber ist es eine längst bekannte Erfahrungsthatsache, dass gewisse Erkrankungen in den hinteren Bulbusabschnitten besonders gerne Myopie compliciren, resp. sehr häufig mit den im Wesen der Myopie liegenden Veränderungen sich verbinden. Die genaue Zusammenstellung der constatirten Complicationen wird uns daher nach beiden Richtungen hin weiteren Aufschluss verschaffen.

Wir werden im Folgenden der Reihe nach die an der Cornea, Iris, Linse, Glaskörper, Netz- und Ader-Haut und Sehnerven constatirten Complicationen anführen.

Erkrankungen der Cornea resp. deren Residuen in Form von Trübungen, die nach Ausdehnung, Intensität und Lage, ohne oder mit Anwachsung der Iris, variiren, sind die weitaus am häufigsten gefundenen Complicationen von Seiten der Cornea. In seltenen Fällen sind damit zugleich auch noch Anomalieen in der Form der Cornea verbunden, welch' letztere übrigens auch ohne Trübungen sich finden können.

Mehr oder weniger ausgedehnte Hornhauttrübungen sind im Ganzen an 118 (11.4 %) Augen beobachtet worden. Die Durchschnittsrefraction dieser Augen war eine höhere als die der Augen ohne Cornealtrübungen und betrug 7.1 Ml. Von diesen 118 Augen zeigten 20 keine, 46 schmale, 24 breite, 10 sehr breite, 13 ringförmige und 5 Sichelbildung unten an der Papille. Ausser je einem Falle mit Retinitis pigmentosa und Netzhautablösung waren 4 Fälle mit peripheren isolirten Herden in der Chorioidea und 18 mit Erkrankung in der Gegend der Macula lutea darunter.

Zu erwähnen wäre noch 1 Fall von beiderseitiger angeborener diffuser graulicher Hornhauttrübung mit Myopie 2 Ml. ohne Sichel an der Papille. Die drei Geschwister des 38 Jahre

alten Mannes sollen dieselbe Anomalie zur Welt gebracht haben.

Viel seltener als Trübungen der Cornea waren gröbere Anomalieen in der Wölbung derselben, welche sich bei 17 Augen fanden. 7 derselben zeigten hochgradigen Keratoconus, wovon sich bei 4 vollständige Durchsichtigkeit der abnorm gewölbten Cornea, bei 3 mehr oder wenig starke Trübungen nachweisen liessen. Bei 3 Personen war der Keratoconus beiderseitig, bei 1 nur einseitig. Während 2 Augen in Folge des Keratoconus so hochgradig amblyopisch waren, dass deren vollständige Gebrauchsunfähigkeit dadurch bedingt wurde und eine Correction nicht möglich war, betrug die Sehschärfe bei 2 (mit — 8 und — 10 Ml.) $^5/_{60}$, bei 1 (mit — 10 Ml.) $^5/_{12}$ und bei 2 (mit — 4) $^5/_{18}$. Cylindergläser sowie auch die hyperbolischen Gläser Rählmann's besserten die Sehschärfe nicht. (Diese Angabe bezieht sich auf Prüfungen mit sehr unvollkommen geschliffenen derartigen Gläsern. Ueber ein neues besseres Sortiment liegen mir noch keine Erfahrungen vor.)

Gegenüber diesen Fällen von Keratoconus wurden noch in andern 10 Fällen gröbere Anomalieen der Wölbung der Cornea gefunden, welche durch vermehrte Tiefendimension der vorderen Kammer bedeutende Vergrösserung der Axe und dadurch myopische Einstellung bedingt. Es sind dies Fälle von sogenannter Keratectasia sphaerica, unregelmässiger kugliger Vorwölbung der Cornea.

Die Ursache dieser Anomalie sind meist vernachlässigte, langdauernde chronische parenchymatöse Keratiten im jugendlichen Alter. Bei 6 Augen früher nicht myopischer Individuen im Alter von 14—21 Jahren konnte eine mehrjährige Beobachtung diese Art der Entstehung dieser Anomalie constatiren. Bei 3 andern ergab die Anamnese dieselbe Art der Entstehung; bei einem Individuum endlich, dessen eines Auge sehr starke Vorwölbung der Cornea zeigte, dessen anderes ebenso beschaffenes Auge durch ein Trauma zu Grunde gegangen war, soll diese Anomalie angeboren sein. Bei 6 dieser Augen war im Augengrunde keine der Myopie entsprechende Veränderung, bei 3 breite, bei 1 ringförmige Sichel mit Maculaerkrankung

nachzuweisen. Die Refraction der Augen war eine sehr verschiedene und betrug zwischen 3 und 18 Ml. Myopie.

Das Vorkommen iritischer Reste und Exsudate am Pupillarrande und auf der vorderen Kapsel, und hinterer oder vorderer Synechieen wurde bei nur 11 Augen beobachtet und liess sich irgend welche Beziehung derselben zu dem Refractionszustande der betreffenden Augen nicht nachweisen, ausser in 2 Augen, wo hintere Synechieenbildung nach Netzhautablösung mit consekutiver Cataraktbildung als Theilerscheinung von Iridochorioiditis bei hochgradiger Myopie beobachtet wurde.

Von angebornen Irisanomalien wurde 2mal Irideremie mit partiellen Linsentrübungen, 4 Colobome der Iris mit Chorioidealcolobom (s. darüber weiter unten), einmal ausgedehnte Reste von Pupillarmembran beobachtet. Endlich sind noch in 3 Fällen eigenthümliche, verschieden grosse, braune, mit der Pupille bewegliche Fortsätze der Iris am obern Pupillarrande vorgekommen, die an die ganz ähnlichen Bildungen am obern Pupillenrande des Pferdes erinnern.

Gelegentlich sei hier noch erwähnt das häufig von mir beobachtete Vorkommen von myopischer Einstellung an Augen mit frischer Iritis simplex mit oder ohne leichte Hypotonie. Ich habe eine Reihe solcher Fälle mit Erhöhung der Refraction bei allen Refractionszuständen bis zu dem Betrage von mehreren Meterlinsen während Iritis beobachtet, bei denen nach Ablauf der Iritis eine entsprechende Herabsetzung der Refraction auf den früheren Stand constatirt wurde, woraus vorübergehender Accommodationskrampf zu schliessen war.

Hier anschliessend sei noch weiteren Vorkommens vorübergehender Refractionserhöhung, also myopischer Einstellung von Emmetropen Erwähnung gethan. In Fällen von Hypotonie nach Contusionen leichteren Grades durch stumpfe Gewalt findet sich häufig, zugleich mit Hypotonie, Ciliarinjektion und Pupillenverengerung, vorübergehende Refractionserhöhung statt.

Mit Verschwinden dieser anderweitigen begleitenden Symptome oder alsbald nach Anwendung von Atropin kehrt der

frühere Refractionszustand zurück. Weder diese noch die vorher angezogenen Fälle sind in die Statistik mit aufgenommen.

Viel häufiger als die eben besprochenen Anomalieen der Iris finden sich an myopischen Augen Complicationen der verschiedensten Art von Seiten der Linse.

Anomalieen in dem Aufhängeapparat der Linse sind nur sehr selten zur Beobachtung gekommen. Meist verbunden mit schweren Glaskörperleiden fand sich das sog. Linsenzittern in 4 Fällen (2 Männer, 2 Weiber), bei 3 derselben war hochgradige Myopie (2mal 16 Ml., 1mal 12 Ml.), bei einem derselben nur ein geringer Grad (Myopie 2.) vorhanden. Bei den hochgradigen Myopen war sehr breite Sichelbildung, bei allen Verflüssigung des Glaskörpers mit zahlreichen Trübungen, bei zweien derselben endlich in der Peripherie eine nicht sehr ausgedehnte Netzhautablösung nachweisbar. Wir betrachten den das Linsenzittern bedingenden Defekt der Zonula Zinnii als in ursächlichem Zusammenhang mit dem schweren Glaskörperleiden der betroffenen Augen stehend. Es ist noch zu erwähnen, dass das in einem Fall längere Zeit angewandte Atropin dieses Phänomen zum Verschwinden brachte; und gelegentlich sei noch eine Beobachtung eines Falles beigefügt, in welchem Anwendung von Eserin an einem Auge das früher nicht vorhandene Linsenzittern hervorrief. Es dürfte dies durch die Annahme eines durch Atropin erhöhten, durch Eserin verminderten Spannungszustandes der Zonula Zinnii sich erklären lassen. Fälle, in denen traumatische oder spontane partielle Linsenluxation oder auch Verschiebung der Linse nach vorn ohne Defekt in der Zonula Zinnii myopische Einstellung des Theiles der Pupille bedingte, in welchem die Linse noch vorhanden war, sind nicht in die Statistik aufgenommen. Dass durch die genannten Veränderungen übrigens unter Umständen sehr hohe Grade von myopischer Einstellung bedingt werden können, mögen folgende Beispiele belegen: Pauline S. 30 J. alt; links normale Verhältnisse; S = 5/6. Hm. 1; rechts Luxation der Linse: oberer äusserer Rand der leicht getrübten Linse liegt in der Pupille; in dem aphakischen Theil der Pupille mit + 10 S = 5/36; mit + 18 Jäger Nro. 4; in dem

Theil der Pupille, in welchem die Linse liegt, mit — 15 S = $^5/_{36}$, Jäger Nro. 2 ohne Glas auf 6 ctm. Die Refraction des linken Auges, ein von dem ophthalmoskopischen Befunde des linken nicht abweichender des rechten Auges, der Grad der Hyperopie im aphakischen Theile der Pupille lässt früher bestandene Emmetropie oder jedenfalls nur geringgradige Ametropie und damit auch die erst durch die Luxation der Linse bedingte hochgradige myopische Einstellung sicher erschliessen. Ebenso bedingt auch einfache Verschiebung der Linse nach vorn ohne Zerreissung der Zonula in Folge von Abfluss des Humor aqueus myopische Einstellung, wie folgender Fall zeigt: Knabe K. von 13 Jahren kommt mit einem kleinen Dorn in der rechten Cornea. Keine Reizerscheinungen, S = $^5/_6$ keine Ametropie. Nach Extraction des Dorns, dessen Spitze in die vordere Kammer hineinragte, entleerte sich die vordere Kammer. Bei leerer vorderer Kammer mit — 6 S = $^5/_6$. Nach 2 Tagen bei voller vorderer Kammer S = $^5/_6$ — $^5/_5$, keine Ametropie. Die objektive Refractionsbestimmung ergab bei leerer vorderer Kammer Myopie 6, bei gefüllter Hyperopie 1.

Ehe wir weiter zu der Aufzählung der durch Störungen der Durchsichtigkeit der Linse bedingten Complicationen übergehen, sei eines ziemlich häufig beobachteten Befundes gedacht, der, so viel mir bekannt, bisher noch nirgends erwähnt wurde und in einer eigenthümlichen Auflagerung auf der vorderen Linsenkapsel besteht. Verhältnissmässig häufig habe ich auf der vordern Kapsel im Bereich der Pupille verschieden zahlreiche, meist sehr viele braune Pünktchen ohne bestimmte, besonders ohne derartige Anordnung beobachtet, dass irgend welche Beziehungen zu Resten früher vorhandener Iritis oder früher bestandener hinterer Synechieen daraus sich ergeben. Die Untersuchung mit Loupe und Cornealmikroskop liess erkennen, dass diese einzelne Pünktchen von brauner oder braungrauer Farbe, meist sehr dicht gedrängt neben einander stehen. Die Form derselben war bald rundlich, bald mehr eckig, häufig stäbchenförmig. Ausser an 12 in dieser Arbeit verwertheten Augen habe ich diese Beobachtung auch an Augen jeden Re-

fractionszustandes gemacht. Wiederholt sind zugleich damit angeborne Anomalieen der Iris zur Beobachtung gekommen; besonders scheinen mir 2 dieser Fälle, bei welchen Reste der fötalen Pupillarmembran sich fanden, für die Erklärung dieser Anomalie von Wichtigkeit zu sein. In beiden Fällen fanden sich feine braune Fädchen über die Pupille ausgespannt, deren Ursprung in der Vorderfläche der Iris sie zweifellos als Reste der Membrana pupillaris erkennen liess. Die Fädchen waren zugleich an die vordere Kapsel angeheftet inmitten von Gruppen der genannten braunen Deposita auf der vordern Kapsel. Ich stehe nicht an, dieselben ebenfalls als Reste der Membrana pupillaris anzusprechen.

Nebenstehende schematische Skizze möge die beschriebenen Verhältnisse erläutern.

a. Fäden der membr. pupill. persev., über die ad maximum erweiterte Pupille ausgespannt, mit Adhärenz an die vordere Linsenkapsel inmitten d. feinen braunen Pünktchen.

Irgend welche Beziehung zu der Myopie schreibe ich dieser Anomalie nicht zu.

Von anderen beobachteten Anomalieen sollen zuerst die sogenannten Polarcataracte angeführt werden.

Von 12 Fällen (1.1%) von Polarcataract war in 7 Fällen die Trübung allein in der Gegend des hinteren Pols, Cataracta polaris posterior, in 2 Fällen war Cataracta polaris anterior, in 5 Fällen zugleich Cataracta polaris anterior und posterior nachzuweisen. Wegen anderweitigen an denselben Augen beobachteten Missbildungen sind zu nennen die oben genannten 2 Fälle

von Irideremie, von welchen einer noch Catar. zonularis zeigte, 2 Fälle mit braunen Punkten auf der vorderen Kapsel, wovon bei einem Fäden einer Membrana pupillaris perseverans sich fanden. Wegen eigenthümlicher Form der Trübung auf der hinteren Kapsel wäre zu erwähnen:

1) Frau von 45 J. mit — 10 S. $^{5}/_{36}$. Sichel unten. In der hintern Kapsel eigenthümlich sternförmig angeordnete weisse Punkte.

2) Knabe von 14 J. R. M. 1. L. M. 2. Breite Sichel, weissliche glänzende 6 strahlige Sternfigur auf der hintern Kapsel.

Betreffs der Refraction ergab sich in 4 Fällen Myopie unter 6 Ml., in 8 über 6 Ml. und als Durchschnittsrefraction 10 Ml. In allen Fällen war Amblyopie erheblichen Grades vorhanden, die nicht durch die Art der Trübung allein genügend erklärt war. Der ophthalmoskopische Befund zeigte bei 2 Augen keine, bei 2 schmale, bei je einem breite und sehr breite, bei 4 ringförmige Sichel (2 mit Erkrankung der Macula lutea) und bei 2 Sichelbildung unten.

Unter den verschiedenen Anomalieen der Linse selbst erwähne ich zuerst des nach meinen Beobachtungen nicht seltenen Vorkommens eines eigenthümlichen Phänomens, welches Schweigger und Becker als Ausdruck einer abnormen Erhöhung des Brechungsindex des Linsenkerns ansehen.

Bei maximal erweiterter und besonders deutlich bei mit lichtschwachem Spiegel erleuchteter Pupille sieht man die Randpartieen der Pupille sich deutlich von der centralen Partie derselben abgränzen. Erstere sind heller, scheinbar durchsichtiger; die Kernpartie differenzirt sich deutlich in bestimmtem Abstand vom Pupillarrande als mehr dunkelrother Bezirk. Bei Aenderung in der Richtung der Lichtquelle (des Spiegels) verändern sich die Helligkeitsunterschiede derart, dass sie bald deutlicher, bald weniger hervortreten, woraus mit Sicherheit diese Erscheinung sich als ein Reflexphänomen ergibt. Ueber die Häufigkeit dieses Befundes kann ich bestimmte Zahlenan-

gaben nicht machen; ich habe ihn in vielen Fällen besonders bei jugendlichen Individuen mit beginnender Myopie beobachtet. Die wiederholte Untersuchung mit Loupe und Cornealmikroskop liess zwar die radiäre Structur der Linse deutlich, aber irgend welche Störungen in der Durchsichtigkeit nie erkennen. In den meisten Fällen ist eine leichte Amblyopie vorhanden, für welche an den übrigen Theilen des Auges kein Grund aufzufinden ist.

Diesen gegenüber zu stellen sind solche Fälle, in denen die normale Durchsichtigkeit der Linse in einzelnen Theilen nicht vorhanden war, ohne dass diese Anomalieen bestimmten Formen von Linsenerkrankungen entsprächen. Es sind dies Fälle leichter, nicht progressiver umschriebener Trübungen, die in Form feiner Pünktchen oder Streifchen oder auch sogenannter Reiterchen auftreten. In einzelnen dieser Fälle liess sich, wenn die Trübungen in der Mehrzahl vorhanden, Andeutungen einer zonularen Anordnung derselben erkennen. Die Sehschärfe war dabei etwas herabgesetzt, die Myopie von mässigem Grade. Der ophthalmoskopische Befund zeigte meist (ausser 1 Fall mit M. 20 Ml.) schmale Sichelbildung, in der Mehrzahl der Fälle war eine Trübung und Infiltration der Papille nachweisbar. Bei einem Drittel der Fälle fand sich zugleich defekte Schmelzbildung der Zähne. Diese Fälle sind wohl viel häufiger als bisher angenommen wurde, und könnten die Trübungen als Ursache einer mässigen Amblyopie eine gewisse Rolle in der Aetiologie der Myopie spielen.

An diese particllen stationären Trübungen reihen sich die Fälle von Schichtstaar an. Neben zahlreichen Fällen von Schichtstaar mit nicht myopischem Refractionszustande wurde bei 12 Personen und an 22 Augen (2.1 %) Cataracta zonularis mit Myopie beobachtet. Von den 12 Personen mit Schichtstaar zeigten 10 doppelseitige Cataracta zonularis, bei einer Frau war die Cataract der einen Seite extrahirt, bei einem Manne war sie nur einseitig vorhanden. 7 derselben gehörten dem weiblichen, 5 dem männlichen Geschlechte an. Ueber die Sehschärfe und Refraction dieser Augen gibt folgende Tabelle Auskunft:

Tabelle 24.

Myopie.	Sehschärfe.							Summe.
	$^5/_6$	$^5/_9$	$^5/_{12}$	$^5/_{18}$	$^5/_{24}$	$^5/_{36}$	$^5/_{60}$	
bis 2 Ml.	1					1		2
2— 4 »		1		3		2	2	8
4— 6 »					1			1
6— 8 »				2				2
8—10 »		1					2	3
10—12 »				2			2	4
16—18 »							1	1
18—20 »						1		1
	1	2		7	1	4	7	22

Die Durchschnittsrefraction betrug 7.5 Ml. und hatten 11 (50 %) über 6 Ml., 9 (40.9 %) über 10 Ml. (incl.).

Die Sehschärfe war meist bedeutend unter die Norm herabgesetzt.

Die ophthalmoskopische Untersuchung ergab bei 4 Augen keine, bei 4 schmale, bei 8 breite Sichel (1 mit Erkrankung der Macula lutea); bei 4 Augen war die Sichel unten an der Papille. Eigenthümliche Verhältnisse betreffs der Art der Trübung fanden sich bei 2 Personen: bei einem 14jährigen Mädchen war die zonulargetrübte Schichte sehr central gelegen und war der äquatoriale Durchmesser derselben kaum 3 mm. gross; doch konnte über die Diagnose der Cataracta zonularis ein Zweifel nicht bestehen. Ferner fand sich bei einem Manne (rechtes Auge Myopie 4, linkes Auge Myopie 10) bei erweiterter Pupille die beiderseits genau symmetrische nach oben innen liegende Hälfte der zonularen Schichte intensiv weisslich glänzend getrübt, während die andere Hälfte nur sehr leicht getrübt, stellenweise ganz durchsichtig war.

Nur in einem Falle bei einem 18jährigen Mädchen — rechts und links mit — 12 S = $^5/_{60}$ war eine die centralsten Kernpartieen betreffende Cataracta centralis vorhanden. Der äquatoriale Durchmesser betrug ca. $2^1/_2$ mm., die Trübung war intensiv weiss glänzend. Rechts und links war schmale Sichelbildung, links Affektion der Maculagegend zu constatiren.

Die relative Häufigkeit dieser Fälle stationärer Trübungen, der Grad der Refraction und der ophthalmoskopische Befund lassen die Ansicht nicht zurückweisen, dass das Vorhandensein derselben das Zustandekommen von myopischem Refractionszustand begünstigt.

Gegenüber diesen einzelnen Formen stationärer Veränderungen im Linsensystem ist das Auftreten von progressiver Cataractbildung in zahlreichen Fällen zu beobachten. Von den 1156 Augen der 578 Personen waren in 75 Fällen (6.5 %) die verschiedensten Stadien von progressiver Cataractbildung nachweisbar. Davon fanden sich 31 bei Männern und 44 bei Weibern, resp. waren 3.8 % aller Männer- und 13.1 % aller Weiber-Augen an progressiver Cataract erkrankt.

Unter diese 75 Fälle sind diejenigen Augen nicht aufgenommen, bei welchen die myopische Einstellung erst als in Verbindung mit der cataractösen Erkrankung aufgetreten sich nachweisen liess, was wohl möglich war, auf Grund einer sorgfältigen Anamnese, einer genauen Aufnahme des objectiven bes. ophthalmoskopischen Befundes des erkrankten und anderen Auges.

Nur bei 45 der genannten 75 Fälle war noch eine Bestimmung der Refraction und Sehschärfe und eine Aufnahme des ophthalmoskopischen Befundes möglich. Die übrigen 30 Fälle zeigten schon mehr oder weniger weit fortgeschrittene Cataractbildung; es ergab sich übrigens deren früher vorhandene myopische Einstellung bei 22 aus der Refraction und dem ophthalmoskopischen Befunde nach der Extraction, bei den andern aus Anamnese und Zustand des 2ten Auges. Die Untersuchung der Fälle, in denen noch Refractionsbestimmung und Anwendung des Ophthalmoskops möglich war, ergab Folgendes: Die Durchschnittsrefraction war eine hohe und betrug 9.3 Ml., die einzelnen Myopiegrade kamen in folgender Häufigkeit vor:

bis 2	Ml.	3 Augen	10—12	Ml.	3 Augen,
2—4	»	8 »	12—14	»	5 »
4—6	»	4 »	14—16	»	7 »
6—8	»	3 »	18 20	»	2 »
8—10	»	10 »			

woraus sich ergibt, dass 66.6% über 6 Ml. und 57.7% über 10 Ml. Myopie hatten.

Von anderweitigen Complicationen waren nachzuweisen:

bei 10 Augen Glaskörperleiden,
» 6 » Affection der Macula lutea,
» 2 » Chorioiditis disseminata,
» 1 » Netzhautablösung,
» 1 » Retinitis pigmentosa.

Abgesehen davon, dass im einzelnen Falle wohl ein Theil der Myopie auf Rechnung der höhere Brechkraft der Linse bedingenden Cataractbildung zu setzen sein wird, geht aus obigem doch die Disposition vorzugsweise der höheren Myopicgrade zu dieser Erkrankung hervor. Es sei noch hinzugefügt, dass bei weiblichen Myopen verhältnissmässig 3 mal häufiger diese Complication beobachtet wurde, als bei männlichen Myopen.

Ueber die einzelnen Formen der Cataractbildung sei noch bemerkt, dass die sogenannte Kernstaarbildung in der weitaus vorwiegenden Mehrzahl der Fälle vorhanden war. Es entspricht dies auch dem meist hohen Alter der betreffenden Individuen, welche ein Durchschnittsalter von 56 Jahren hatten. Die Staarbildung bei Myopie ist gewöhnlich charakterisirt durch langsames Fortschreiten; die Reife der Cataract lässt meist sehr lange auf sich warten und erst spät zeigen sich auch bedeutendere Structurveränderungen in der Corticalis. Viel weniger häufig waren bei jüngeren Individuen die Formen, die man mit dem Namen der Corticalstaare bezeichnet, bei welchen die Erkrankung der Corticalpartieen in den Vordergrund tritt, und bei welchen, wenn die Erkrankung besonders die hinteren Corticalpartieen betrifft, meist schwere Ernährungsstörungen des Glaskörpers und der inneren Augenhäute nachweisbar waren, worauf auch die darüber oben gegebenen Notizen hinweisen. Auf den causalen Zusammenhang dieser beiden sei nicht näher eingegangen.

Hier sei auch berichtet über die oben mehrfach erwähnten Fälle von Staarextractionen an myopischen Augen.

Ueber die Art der Staarbildung ist zu bemerken, dass unter den 22 Fällen, bei welchen die Extraction gemacht

wurde, 1 Wundstaar, 1 Schichtstaar, 1 mit Iritis complicirte weiche Cataract, 1 Corticalstaar, 4 unreife Kernstaare und 14 reife nicht complicirte Kernstaare waren. Von den operirten Augen gehören 14 Weibern und 8 Männern an. Auf die einzelnen Lebensjahrzehnte vertheilen sich die Fälle wie folgt:

Alter.			
20—30	Jahr	— 1 Fall	(catar. traum.)
31—40	»	— 2 Fälle	(catar. cortic. und catar. zonul.)
41—50	»	— 4	»
51—60	»	— 6	»
über 70	»	— 3	»
Summe		22 Fälle.	

Von Complicationen im Augengrunde fand sich 6mal Affection der Macula lutea. In einem Falle war ungefähr ein Jahr nach der Extraction Netzhautablösung aufgetreten. Betreffs der Sichelbildung zeigten 6 keine, 3 schmale, 3 breite, 1 sehr breite und 9 ringförmige Sichel. Die Sehprüfung nach der Extraction ergab Folgendes:

S =	$^5/_6$	$^5/_{12}$	$^5/_{18}$	$^5/_{24}$	$^5/_{36}$	$^5/_{60}$
Zahl der Fälle	1	2	6	5	3	5

Betreffs der nöthigen Correctionsgläser ist anzuführen, dass in 6 Fällen weder Concav- noch Convexgläser besserten, also emmetropische Einstellung vorhanden war; in den übrigen Fällen waren Convexgläser im Betrag von 2—8 Ml. und in 6 Fällen noch Convexcylinder zur Correction nöthig.

Ernährungsstörungen des Glaskörpers, in Form von Trübungen und von Verflüssigung desselben auftretend, gehören zu den häufigsten und bekanntesten Complicationen der Myopie.

Sehen wir ab von der grossen Zahl der nur durch die subjectiven Beschwerden der mouches volantes sich äussernden Anomalieen leichtesten Grades im Glaskörper, so waren objectiv nachweisbare meist gröbere Veränderungen bei im Ganzen 71 (6.8%) der 1031 Augen vorhanden, welche wieder mit 11.4%

die Weiberaugen, mit 5.1% die Männeraugen betreffen, also doppelt so häufig bei jenen als bei diesen sich finden.

Die Refraction der Augen mit Veränderungen im Glaskörper war eine durchschnittlich sehr hohe und betrug 12.6 Ml. (83 % hatten eine Myopie von über 10 Ml. incl.) Entsprechend der hohen Durchschnittsrefraction wurde auch fast bei allen eine erhebliche Amblyopie gefunden. Es zeigte nämlich kein Auge normale Sehschärfe, nur 7 Augen hatten eine Sehschärfe von $^5/_{12}$ und darüber, die übrigen eine solche von $^5/_{18}$ und darunter, was auch mit häufigem Vorkommen anderweitiger schwerer Veränderungen im Zusammenhang steht. Das Durchschnittsalter betrug 48 Jahre und nur ein Drittel der Fälle hatte ein Alter unter 31 Jahren.

Sichelbildung fehlte nur bei 7 Fällen, während von den übrigen 3 schmale, 18 breite, 14 sehr breite, 24 ringförmige und 5 Sichelbildung unten zeigten. Ausser vielen Fällen mit Cataracta incipiens und Hornhauttrübungen fanden sich noch bei 20 Augen Erkrankungen der Macula lutea und bei 6 Retinitis pigmentosa. (Die Fälle von Netzhautablösung mit Glaskörpertrübungen sind hier nicht besonders aufgeführt, da bei ihnen die Netzhauterkrankung in den Vordergrund tritt und sie auch erst dort specielle Erwähnung finden.) Nur bei 4 Augen der genannten 71 waren objectiv nachweisbare Chorioidealleiden vorhanden.

Glaskörperleiden kommt demnach nur sehr selten bei niederen Myopiegraden, sehr häufig dagegen bei den höheren und zwar bei einem sehr erheblichen Bruchtheil derselben vor, wobei die Thatsache, dass das weibliche Geschlecht einen viel höheren Procentsatz als das männliche dazu gestellt hat, von Bedeutung ist. Ueber den causalen Zusammenhang der Myopie und der genannten Veränderungen des Glaskörpers kann mit Rücksicht auf das Vorhergehende ein Zweifel nicht bestehen. Dieselben müssen als Ausdruck einer auch anderweitig sich kundgebenden schweren Ernährungsstörung der inneren Augenhäute angesehen werden; dabei sei nur auf die Häufigkeit schwerer Veränderungen in der Gegend des hintern Pols und an der Papille, sowie auf die Häufigkeit der Netzhautablösung hingewiesen.

Als zufällige Befunde müssen wir dagegen Erkrankungen der Sehnervenpapille erklären. Als solche sind vorgekommen bei 4 Personen (1 Weib, 3 Männer) doppelseitige Atrophie des Opticus, von welchen bei dreien sich ein Zusammenhang mit Spinalerkrankungen nachweisen liess. Ebensowenig werden wir auch bei 2 Fällen von Neuritis optica und bei dem an 3 Augen constatirten Vorkommen von markhaltigen Nervenfasern irgend welchen Zusammenhang derselben mit der Myopie suchen.

Unter allen die Myopie complicirenden Erkrankungen des Augengrundes spielen die Veränderungen in der Gegend des hinteren Pols wohl die erste Rolle. Einmal ist es ihre ausserordentliche Häufigkeit bei Myopie, die schon sehr lange ihr Abhängigkeitsverhältniss von derselben erkennen liess, sodann hat die in Folge dieser Erkrankungen auftretende schwere Schädigung des Sehvermögens der betroffenen Augen denselben eine hervorragende klinische Bedeutung zugewiesen. Eine Erkrankung dieses physiologisch wichtigsten Theils der Retina liess sich unter den 1031 oben genannten und weiteren 22 an Cataract erblindeten und operirten myopischen Augen in 84 Fällen (7.9 %) nachweisen.

Je nach dem Vorhandensein frischer entzündlicher Erscheinungen, die in Exsudation und Blutungen bestehen, gegenüber von abgelaufenen, durch atrophische Heerde erkennbaren Processen, lassen sich diese Affectionen in frischere und ältere eintheilen. Häufig kommen auch beide nebeneinander vor. Während die ersteren in ihren Anfangsstadien im Allgemeinen nur einzelne kleinere Heerde darstellen, kommen durch allmäliges Zusammenfliessen mehrerer solcher und durch Fortschreiten an ihren Grenzen die grossen ausgedehnten atrophischen Partieen zu Stande, die in den spätesten Stadien der Erkrankung vorhanden sind und oft so grosse Ausdehnung zeigen, dass sie mit den Veränderungen an der Papille zusammenfliessen und einen nicht unerheblichen Theil des ganzen Augengrundes einnehmen.

Die Erkrankungen vertheilen sich nach dem Geschlechte

derart, dass von sämmtlichen Männeraugen 7.4%, von sämmtlichen Weiberaugen 9.0% daran leiden.

In 32 Fällen liessen sich frische entzündliche Affectionen, in 52 Fällen nur ältere atrophische, die Residuen der letzteren darstellende Heerde, meist in Form grosser weisser Plaques nachweisen, deren Farbe die durch die schwer veränderte und atrophische Retina und Chorioidea durchscheinende Sclera bedingt. Was die Refraction der in dieser Weise erkrankten Augen anbelangt, so werden vorzugsweise nur die höheren, sehr selten die niederen Grade von dieser Krankheit befallen. In der That zeigen nur 8 Augen eine Myopie unter 10 Ml.

Folgende Tabelle 25 gibt die Häufigkeit der Erkrankungen der einzelnen Myopiegrade.

Grad der Myopie.	Zahl der Fälle.
2— 4 Ml.	1
4— 6 »	3
6— 8 »	1
8—10 »	15
10—12 »	15
12—14 »	9
14—16 »	18
16—18 »	5
18—20 »	8
über 20 »	3
	78
an Cataract erblindete	6
	84

Die Durchschnittsrefraction ist dem entspreehend eine sehr hohe und beträgt 13.7 Ml. Während die frischeren Erkrankungen hauptsächlich die früheren (das 2., 3. und 4.) Lebensjahrzehnte befallen und das Durchschnittsalter der Betroffenen 33 Jahre beträgt, nimmt die Zahl der Erkrankungen überhaupt mit Zunahme des Alters bedeutend zu, was aus der folgenden Tabelle um so deutlicher sich ergibt, wenn man berücksichtigt, dass in unserer Zusammenstellung die Zahl der Fälle mit zunehmendem Lebensalter stetig abnimmt. Das Durchschnittsalter aller Betroffenen beträgt 45½ Jahre.

Tabelle 26.

Lebensalter.	Zahl der Fälle.	% der gleichaltrigen Fälle.
11—20 J.	5	1.4
21—30 »	15	4.8
31—40 »	11	9.7
41—50 »	17	16.8
51—60 »	16	20.7
über 60 »	20	33.3
Summe	84	7.9

Noch ist zu bemerken, dass bei 31 Personen die Erkrankung beiderseitig, bei 22 Personen nur einseitig auftrat. Von anderweitigen Complicationen der so erkrankten Augen ist anzuführen, dass in 18 (21.4%) Fällen Hornhauttrübungen, in 19 (22.6%) Fällen Linsentrübungen, in 20 (23.9%) Fällen Glaskörpertrübungen der verschiedensten Art und Intensität sich nachweisen liessen. Unter den genannten Linsentrübungen fand sich an 2 Augen progressive Staarbildung, an 3 Schichtstaarbildung, an je 2 Polar- u. Central-Staar und an einem Auge eine umschriebene stationäre leichte Linsentrübung.

Interessante Daten gibt auch eine Zusammenstellung der Betroffenen je nach ihrem Stande. Es gehörten an:

12 Augen Lehrern, Geistlichen und Gelehrten,
3 » Beamten,
6 » Kaufleuten,
4 » Studenten,
31 » Bauern und Handwerkern,
23 » Frauen aus der Landbevölkerung,
5 » Frauen aus gebildeten Ständen.

Betreffs der Veränderungen an der Papille ist zu bemerken, dass sich in einem Falle keine, in 5 Fällen schmale, 18 mal breite, 9 mal sehr breite, 50 mal ringförmige und einmal Sichelbildung unten fand.

Myopie, vorzugsweise die höheren Grade derselben, disponiren demnach in einem gewissen Alter, besonders in Verbindung mit Complicationen in den brechenden Medien, also mit Trübungen in Cornea, Linse und Glaskörper zu Erkrankungen in der Ge-

gend der Macula lutea, und zwar finden sich die Erkrankungen seltener beim männlichen als beim weiblichen Geschlechte. Offenbar spielen dabei die im fünften Lebensjahrzehnt auftretenden Veränderungen in der Geschlechtssphäre des Weibes eine Rolle. Diese Erkrankungen verbinden sich gerne mit ausgedehnteren Veränderungen des Augengrundes an der Papille, die wir als ringförmige Atrophie der Chorioidea um die Papille kennen. Augenscheinlich sind die so erkrankten Augen solche mit starker Verlängerung der Sehaxe durch Ausdehnung der hinteren Bulbusabschnitte, so dass wir auch diese Affectionen wenigstens zum grössten Theil als auf denselben Vorgängen beruhend und durch sie hervorgerufen ansehen dürfen. In Fällen von Myopie und Allgemeinerkrankungen, bes. Syphilis, die zu Lokalerkrankungen des Augenhintergrundes disponiren, scheinen letztere mit Vorliebe die Gegend des hinteren Pols zu betreffen.

Eine wohl auf ähnlichen Ursachen basirende ebenfalls verhältnissmässig sehr häufige Erkrankung ist die Ablösung der Netzhaut. Diese Affection wurde im Ganzen an 30 (2.6%) Augen beobachtet, und zwar 6mal beiderseitig, 18mal einseitig; von den betroffenen 24 Personen gehörten 19 dem männlichen, 5 dem weiblichen Geschlechte an. Von diesen standen

5	im	Alter	von	20—30	Jahren
3	»	»	»	31—40	»
9	»	»	»	41—50	»
6	»	»	»	51—60	»
1	»	»	über	60	»

Bei 14 Augen war die Veränderung im Angengrunde eine so hochgradige, dass eine genaue Bestimmung der Myopie nicht mehr möglich war. Von den übrigen 16 Augen zeigten nur 5 geringere Myopiegrade, die übrigen waren hochgradig myopisch und betrug die Durchschnittsrefraction aller 8.9 M. In mehreren Fällen konnte im Laufe der Zeit consecutive Cataractbildung, bei 2 Augen der Uebergang in Iridochorioiditis und Phthisis bulbi beobachtet werden. In einem Falle war die Netzhautablösung in einem an Staar operirten Auge ein-

getreten. Abgesehen von dem fast constanten Vorkommen verschieden intensiver Glaskörpertrübungen boten irgend welche andere bemerkenswerthe Verhältnisse die so erkrankten Augen nicht dar.

Von anderweitigen Retinalerkrankungen wären noch zu nennen:

1 Fall von beiderseitiger Retinitis specifica,
2 Fälle » » » albuminurica,
1 Fall » einseitiger Retinitis apoplectica.

Endlich sind noch anzuführen das Vorkommen von typischer Retinitis pigmentosa bei 5 Personen, welche sämmtlich der Landbevölkerung angehören. Während bei 2 Augen der so erkrankten Personen beginnende Cataractbildung und anderweitige degenerative Vorgänge eine genaue Refractionsbestimmung verhinderten, ergab letztere bei den 8 übrigen Augen die verschiedensten Grade von Myopie mit einer Durchschnittsrefraction von 7.8 Ml. Die ophthalmoskopische Untersuchung ergab bei diesen 4 mal breite und sehr breite, 1 mal schmale, 1 mal keine Sichelbildung und bei einem Falle diffuse Atrophie des ganzen Augengrundes.

Diese letztgenannten Erkrankungen müssen wir als zufällige Befunde erklären und können wir irgend welche Beziehungen derselben zur Myopie nicht nachweisen.

Unter den die Myopie complicirenden Veränderungen der Chorioidea sind vor allem zu nennen die entzündlichen Affectionen und deren Reste, die bei 30 Augen (2.9 %) beobachtet wurden.

Bei 12 dieser Fälle mit einer Durchschnittsrefraction von 4 Ml. zeigte sich das gewöhnliche Bild der Chorioiditis disseminata mit sehr zahlreichen hellen, weissen oder gelben Heerden mit Pigmentanhäufung am Rand oder im Centrum derselben, in regelloser Ordnung im allgemeinen mehr die peripheren Partieen und die Gegend des Aequators betreffend und erst später gegen den hinteren Pol fortschreitend. Die Refraction dieser betreffenden Augen war ohne Ausnahme eine niedere (unter 6 Ml.) Bei 10 derselben war dem entsprechend

schmale, bei zweien keine Sichelbildung vorhanden. Die Affection war immer beiderseitig. Die Sehschärfe hatte in den meisten Fällen nicht in erheblichem Grade gelitten. Eine nähere Beziehung dieser Fälle zur Myopie besteht nicht, indem nach meinen Beobachtungen diese Erkrankung wohl ebenso häufig bei nicht myopischer Refraction sich findet.

Diesen stehen die 18 anderen Fälle gegenüber. Meist bei sehr hochgradiger Myopie (Durchschnittsrefraction 10.1 Ml.) finden sich bei ihnen die Heerde viel spärlicher; oft ist nur ein einziger nachzuweisen. Wenn in der Mehrzahl vorhanden, sind die Heerde klein, wenn nur einzelne sich finden, meist grösser. Die Heerde liegen alle nicht weit von der Papille und der Macula entfernt; sie zeigen fast ohne Ausnahme deutliche Beziehungen zu Retinal-Gefässen, indem sie an solchen oder an deren Theilungsstellen liegen. Besonders hervorzuheben ist noch, dass trotz der, wie oben bemerkt, hochgradigen Myopie die Sichelbildung gewöhnlich dem hohen Grade derselben nicht entspricht und meist nicht sehr ausgedehnt ist.

Sowohl in ätiologischer als auch in klinischer Beziehung sind diese Formen von den obengenannten scharf zu trennen. Die Sehschärfe ist meist sehr stark herabgesetzt. Den einzelnen Heerden (besonders den grösseren) entsprechend finden sich Scotome des Gesichtsfelds, woraus eine wesentliche Betheiligung der Retina zu erschliessen ist und wesshalb sie vom anatomischen Standpunkte richtiger als Chorioretinitis bezeichnet werden. Ich sehe in diesen Veränderungen den Ausdruck ectatischer Vorgänge im Augengrunde.

Hier sei auch kurz erwähnt das Vorkommen von Glaucoma simplex bei 3 Personen, wovon 2 beiderseitig, 1 nur einseitig erkrankt war. Der letztere und 1 der beiden vorher genannten war auf dem einen Auge amaurotisch. Die Myopie war bei 3 Augen hochgradig (2 mal 11 Ml., 1 mal 10 Ml.), bei 2 Augen ganz gering (Myopie 1). Unter den zahlreichen Fällen anderer Glaucomformen, die in der hiesigen Klinik während des genannten Zeitraumes zur Beobachtung gekommen sind, ist myopische Refraction nicht vorgekommen, so dass die

allgemein angenommene glaucomatöse Disposition myopischer Augen wenigstens hieraus nicht zu entnehmen ist.

Von angebornen Anomalieen des Augenhintergrundes wären noch zu nennen Albinismus und Colobom.

Albinismus, vollständiger Pigmentmangel im Augengrund, ist bei 2 Personen mit hochgradiger Amblyopie und Nystagmus beobachtet worden. Einer davon zeigte nur geringe Myopie (1 Ml.), der zweite sehr hochgradige (22 und 25 Ml.) mit breiten Sicheln und Affection der Macula lutea; beide waren Israeliten.

Colobom der Chorioidea wurde 4 mal beobachtet. Bei einer Person (weiblichen Geschlechtes) mit Myopie 4 und 3.5 liegt rechts die Papille in dem Colobom an der oberen Grenze; links zeigt die Papille eine schmale Sichel unten. Unterhalb der Papille von derselben durch normalen Augengrund getrennt ein circa 2 Papillendurchmesser grosser ovaler Defect in der Chorioidea und von dieser ebenfalls durch einen Streifen normalen Augengrundes getrennt ein grosses bis an die Peripherie reichendes Colobom (s. die Skizze auf Seite 60). Ganz entsprechend den Grenzen des Coloboms und dem zwischen Colobom und Papille liegenden von denselben durch rothen Augengrund getrennten ovalen Defect ergab die Gesichtsfeldprüfung unterhalb des blinden Flecks und von diesem durch ungefähr normal empfindende Partieen getrennt ein ovales Skotom und peripheriewärts davon wieder durch empfindende Partieen getrennt einen mit der Form des Coloboms übereinstimmenden sectorförmigen Defect.

Von den beiden andern zeigte ein Mann rechts grosses Colobom, in welchem die Papille liegt; ein Mädchen rechts Colobom nach unten von der Papille, links Strabismus divergens und normalen Augengrund; das Auge mit Colobom wurde zur Fixation benützt. Der erste hatte Myopie 10 Ml. und S = $^5/_{18}$; das Mädchen Myopie 2 Ml. und normale Sehschärfe.

Es wäre noch zu berichten über 56 Augen (cf. oben S. 6), bei denen eine Refractionsbestimmung wegen verschiedener Complicationen nicht möglich war. Als solche sind zu nennen

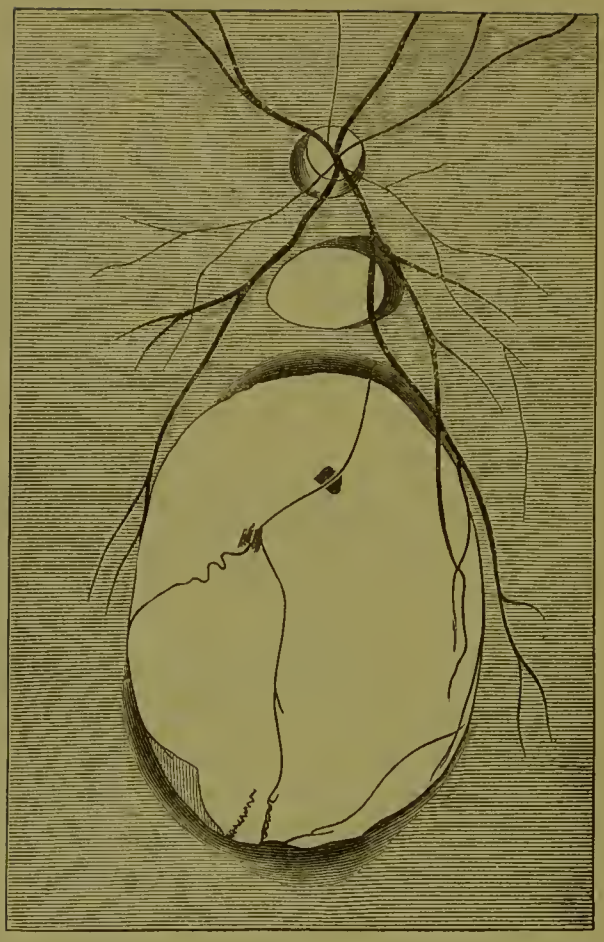

14 Augen mit Netzhautablösung (cf. oben S. 56),
12 » mit Amaurose und Phthisis nach Verletzung, eitriger Keratitis und Panophthalmitis,
11 » mit Leucoma adhaerens,
2 » mit Keratoconus,
2 » mit Retinitis pigmentosa,
1 » Glaucoma secundarium,
8 » Cataracta non complicata,
6 » Iridochorioiditis mit Uebergang in Phthisis und Cataracta complicata.

Summe 56 Augen.

Noch mögen hier einige kurze Bemerkungen Platz finden über zwei für die Aetiologie der Myopie hochwichtige Punkte,

über die Hereditätsverhältnisse und über die Zeit der Erwerbung der Myopie. Wenn auch die grossartigen Massenuntersuchungen einzelner Bevölkerungsclassen und von Schulkindern die Lösung der genannten Fragen in Angriff genommen haben, so ist doch eine endgiltige Entscheidung derselben noch nicht mit der wünschenswerthen Bestimmtheit möglich. Nur in dem weitaus kleinsten Theil der Fälle ist man überhaupt im Stande, diese Fragen auf Grund objectiver Untersuchungen zu beantworten, indem man selten die Gelegenheit hat, der Untersuchung myopischer Individuen die der Eltern und Geschwister anschliessen zu können, oder indem man noch viel seltener zufällig in der Lage ist, den Betreffenden schon früher zu einer Zeit untersucht zu haben, da derselbe noch nicht myopisch war, oder es zu werden eben im Begriffe stand. In den allermeisten Fällen wird man auf die nicht immer zuverlässigen anamnestischen Daten über diese Punkte angewiesen sein. Wenn ich nun, trotzdem dass den so erhaltenen Resultaten einer Zusammenstellung derselben kein Werth beizulegen ist, dieselben im Nachstehenden doch anführe, so geschieht es der Vollständigkeit wegen und eigentlich nur, um auf die Mängel derselben hinzuweisen.

Positive bestimmte Angaben über Hereditätsverhältnisse haben nur 112 Personen gemacht. Bei 43 Personen war der Vater allein, bei 15 die Mutter allein, bei 8 beide Eltern myopisch. Bei 31 weiteren war eines der beiden Eltern und zugleich Geschwister, bei den übrigen 15 keines der Eltern, aber Geschwister myopisch.

Zu bemerken ist, dass unter diesen 112 Personen mehr hochgradige Myopen sich finden als unter der gesammten Zahl, und dass auch eine Berechnung eine höhere Durchschnittsrefraction ergab als die aller Myopen, nämlich 7.6 Ml.

Von einer viel grösseren Zahl der Untersuchten konnte über die Zeit des Beginns ihrer Myopie ziemlich bestimmte Angabe gemacht werden.

Bei 218 Personen (incl. 56 Personen mit angeblich angeborener Myopie) soll die Kurzsichtigkeit schon vor dem 11. Lebensjahre begonnen haben, bei 151 im 11. bis 15., bei 98 im

16. bis 20. Lebensjahre. Nur bei 8 wurde das Auftreten der Myopie erst nach dem 20. Lebensjahre bemerkt. Unter den 218 Personen, deren Myopie schon vor dem 11. Lebensjahre begann, sind, wie schon bemerkt, 56 Personen mit angeblich angeborener oder in den allerersten Lebensjahren erworbener Myopie. Es sind dies mit wenigen Ausnahmen sehr hochgradige Myopen, darunter viele Fälle mit angebornen Missbildungen, Irideremie, Colobom, Albinismus, Linsentrübung und ein grosser Theil derselben mit Sichelbildung unten an der Papille. Weitaus der grösste Theil gehört der Landbevölkerung an, und ergaben sich bei der Hälfte ungefähr hereditäre Einflüsse.

Charakteristische, im einzelnen Fall zweifellose Kennzeichen für congenitale Myopie gibt es vorerst im objectiven Befund, besonders im Augengrund eben so wenig, wie für die Dauer der Myopie überhaupt, und wir bewegen uns bei der Entscheidung, ob im speciellen Fall die Myopie angeboren oder erworben, nicht weniger in Vermuthungen als bei der Beantwortung der Frage über die Zeit der Erwerbung und etwaiger zur Geltung gekommener hereditärer Einflüsse, wesshalb ich es auch unterlassen habe, weiter auf diese Verhältnisse einzugehen.

Beiträge zur Anatomie des myopischen Auges.

Von Dr. **Leopold Weiss,**
Docent der Augenheilkunde an der Universität Heidelberg.

I.

Zur Anatomie des schwach kurzsichtigen Auges.

Mit 2 lithographischen Tafeln und 4 Holzschnitten.

Die beiden Augen, deren anatomischer Befund hier mitgetheilt werden soll, wurden mir von Herrn Prof. Nagel gütigst zur Untersuchung übergeben mit der Angabe, dass dieselben von einem 19jährigen Maler stammen, der im Münchener Krankenhaus an Phthisis gestorben war. Von Hrn Dr. Schreiber war zu Lebzeiten am rechten Auge bei der Augenspiegel-Untersuchung am innern Rande der Papille der von Nagel beschriebene und auf eine Herüberziehung der Chorioidea über den Papillenrand bezogene Spiegelbefund, wenn auch nur in geringem Grade bestehend, gesehen worden. Die Myopie betrug nach ophthalmoskopischer Bestimmung rechts etwa 5 Ml., links weniger. Leider fehlen nähere Angaben über den Grad der Myopie des linken Auges, über Grösse und Aussehen des Conus u. s. w.

Gerade mit Rücksicht auf den erwähnten, zu Lebzeiten bei der Augenspiegel-Untersuchung constatirten Befund einer geringen Herüberziehung der Chorioidea über den inneren Papillenrand, — welcher nach den früheren Befunden von E. v. Jäger den Gegenstand neuerlicher Beobachtungen und Mittheilungen Nagel's bildet, — musste die Feststellung der am inneren Rande der Papille bestehenden anatomischen Verhältnisse von grosser Wichtigkeit sein.

Der Gang der Untersuchung brachte es selbstverständlich mit sich, dass bei vorzugsweiser Berücksichtigung der an der Eintrittsstelle des Sehnerven bestehenden Veränderungen auch die anderen Theile des Auges in den Kreis der Untersuchung gezogen wurden. Die hauptsächlichsten Untersuchungsergebnisse sollen nachstehend in Kürze mitgetheilt werden, wobei ich mir vorbehalte, an anderer Stelle auf einen oder den anderen Punkt noch ausführlicher zurückzukommen.

Linkes Auge. Makroskopischer Befund.

Während von den beiden Bulbis der eine eine exquisit myopische Form hat, scheint der andere, bei äusserer Betrachtung, in Form und Grösse nicht wesentlich von einem normalen, emmetropischen Auge abzuweichen. Letzteres Auge, welches zuerst untersucht wird, ist in Müller'scher Flüssigkeit vorzüglich gehärtet. Während an kurzsichtigen Augen höheren Grades die Sclera am hinteren Pol oft eine verminderte Resistenz hat, wird an vorliegendem Auge die Sclera an dieser Stelle ebenso wenig als an einer anderen weicher, gegen Fingerdruck leichter eindrückbar, gefunden.

Nachdem das Auge durch einen glücklichen Schnitt sehr exact horizontal durchschnitten worden, erkennt man auf der Schnittfläche, dass doch schon makroskopisch wesentliche Unterschiede gegenüber dem emmetropischen Auge hervortreten, wie man dies wohl am anschaulichsten aus beistehender Zeichnung Fig. 1 (folg. Seite) erkennt, welche nach Becker in der Weise hergestellt ist, dass auf die Schnittfläche eine Glasplatte mit eingeritztem Millimeter — Quadratnetz aufgelegt wurde. Zunächst fällt auf, dass die im Allgemeinen regelmässige Form des Auges dadurch eine Abweichung erleidet, dass die ganze äussere Hälfte des hinteren Abschnitts etwas mehr ausgedehnt ist, und dass damit in Zusammenhang, bei gewöhnlichem Verhalten des rückwärtigen Sehnervenstücks, der Sehnervenkopf schief steht derart, dass der innere Sehnervenrand höher, d. i. mehr nach vorn, der äussere dagegen merklich tiefer (an der Zeichnung), das ist mehr nach rückwärts steht. Gleichzeitig sieht man dabei ferner am inneren Sehnervenrande die Scleralbegrenzung

Fig. 1.

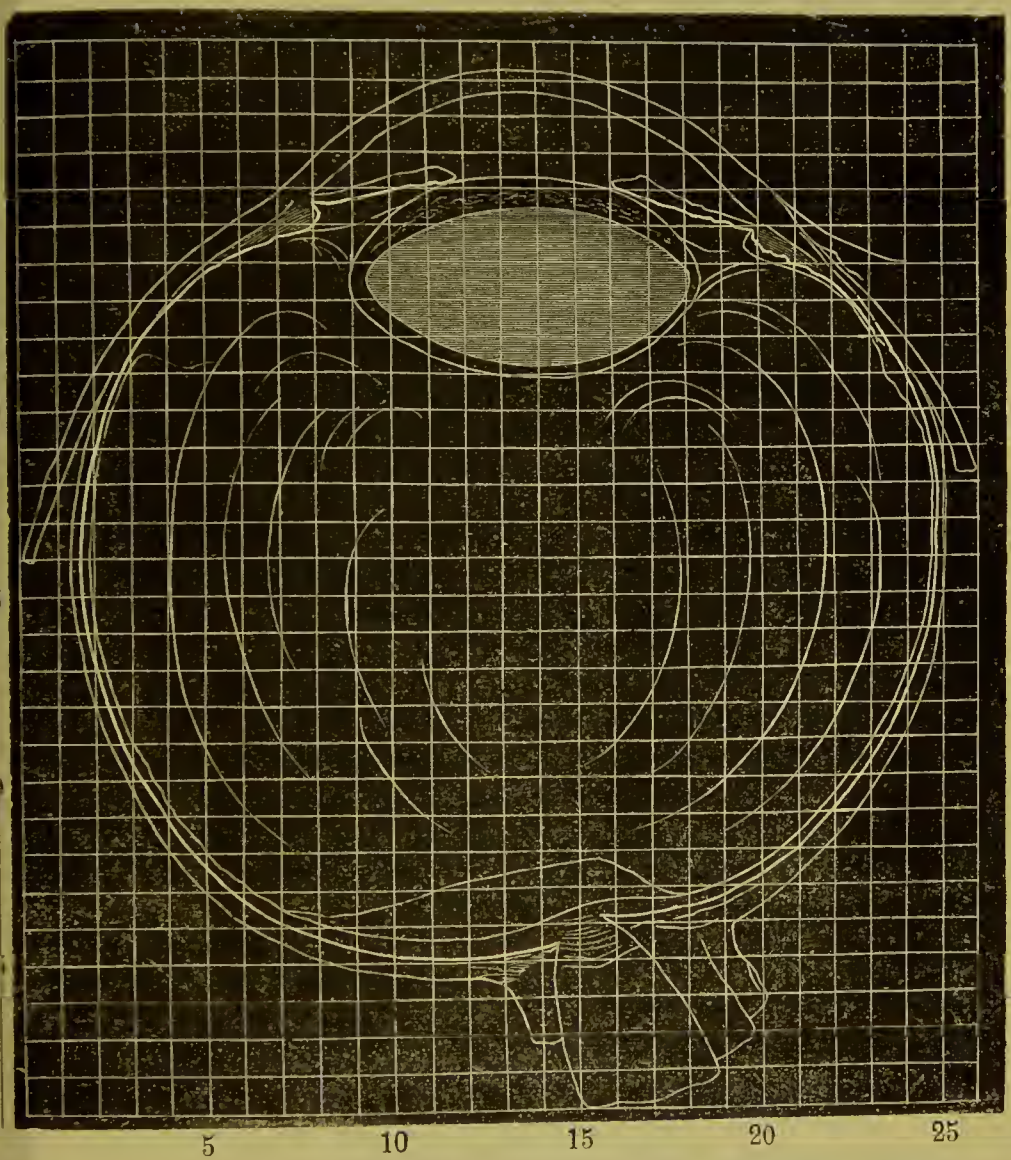

schnabeltörmig etwas gegen die Mitte des Sehnerven zu gerichtet. Die bei Durchtritt durch die Lamina cribrosa durchscheinend gewordene und auf der Schnittfläche mehr homogen grau erscheinende Nervenmasse vertheilt sich in der Netzhaut ungleichmässig nach aussen und nach innen derart, dass man über den inneren vorgeschobenen Scleralrand herüber nur ein kurzes Stück weit dieselbe an der Innenfläche der Netzhaut

sieh ausbreiten sieht, während man sie nach aussen in Form eines schmalen, lang ausgezogenen Streifens ziemlich weithin verfolgen kann.

Vor dem Sehnerveneintritt findet man eine mässig grosse Glaskörperablösung, welche mit ziemlich steiler Erhebung am inneren Sehnervenrande beginnt (cf. Fig. 1) und dann mit leicht wellenförmiger Biegung nahezu horizontal nach aussen zieht, wo sie, sich dabei allmählig der Netzhaut nähernd, circa 5 Mm. vom äusseren Papillenrande endet. Der grösste Abstand zwischen abgelöstem Glaskörper und Netzhaut beträgt etwa $1^1/_2$ Mm. Der durch die Glaskörperablösung entstandene Raum vor der Papille ist mit einer Flüssigkeit gefüllt, die nach dem Durchschneiden des Auges ausfliesst. Im Uebrigen erscheint der Glaskörper von normaler Consistenz und Schichtung. Insbesondere konnten keine sich an den durch die flache Glaskörperablösung entstandenen superpapillären Raum anschliessende oder vor ihm im hinteren Abschnitt des Glaskörpers gelegene Hohlräume gesehen werden.

Die Sclera ist nach dem Sehnerven zu am dicksten, nach vorn, gegen die Insertion der Museuli recti zu, wird sie allmälig dünner. Cornea und Iris erscheinen normal, die vordere Kammer ist nicht besonders tief, der Ciliarmuskel zeigt die dem myopischen Auge charakteristische Form.

Ein eigenthümliches Verhalten fällt an der Linse auf. Bei genauerem Betrachten findet man nämlich (cf. Fig. 1), dass an der ziemlich dicken Linse eine lockere, hellere Randschichte, welche am vorderen Pol am mächtigsten ist, den dunkleren Linsenkörper umgibt.

Was Form- und Grössenverhältnisse des Auges betrifft, so sind diese aus Fig. 1 direct ersichtlich.

Die äussere Symmetrieachse hat eine Länge von $24^2/_3$ Mm.

Die Gesichtslinie von circa 24 Mm., der grösste Querdurchmesser (horizontal) beträgt circa $23^3/_4$ Mm.

Der makroskopische Befund deutet darauf, dass das zur Untersuchung vorliegende Auge, indem es nicht erheblich in seiner Form vom emmetropischen abweicht, wohl nur einen niederen Grad von Myopie besass. Da die genaue anatomische

Untersuchung eines solchen Auges noch nicht vorliegt, so musste schon um deswillen die Untersuchung desselben von grossem Interesse sein, um so mehr, als zu hoffen war, dass es durch dieselbe gelingen möchte, die allerersten Veränderungen, die sich am kurzsichtig werdenden Auge etabliren, kennen zu lernen.

Linkes Auge. Mikroskopischer Befund.

Was den Befund der mikroskopischen Untersuchung betrifft, so soll zunächst über die hier vorzugsweise interessirende Eintrittsstelle des Sehnerven berichtet werden. Die Veränderungen dieser Stelle sind sehr auffallend, was um so mehr überraschen musste, als nach dem eben Gesagten das Auge wohl nur einen niederen Grad von Myopie besitzen konnte. Wie schon bei Besprechung des makroskopischen Befundes erwähnt wurde, erschien der innerste Theil des Sehnervenkopfes schräg gestellt (Fig. 1). Schnitte durch den Sehnerven an dieser Stelle zeigen nun, wie in sehr auffallender Weise nach innen sowohl als auch nach aussen die Sehnervenbegrenzung wesentlich verändert ist. Die in Betracht kommenden Verhältnisse sind am besten und übersichtlichsten aus der Zeichnung Tafel I Fig. 1 zu erkennen, welche in vorzüglicher Weise das Präparat wiedergibt.

Im rückwärtigen Theile des Sehnerven sieht man die Opticus-Fasern in ganz normaler Anordnung und Richtung verlaufen, im vorderen Theil zieht in nahezu normaler Weise die ziemlich breite und starke Lamina cribrosa querüber durch den Sehnerven mit nach rückwärts gerichtetem Bogen. Die Lamina cribrosa beginnt ungefähr da, wo der Zwischenscheidenraum endet. Ihre stärkeren Querzüge sieht man am äusseren Papillenrande bis an den Scleralrand gehen, nicht so am inneren Papillenrande, der gegen das Augeninnere und nach der Mitte des Sehnerven zu ausgezogen erscheint (cf. Fig. 1 Tafel I). Etwas vor dem Ende des Zwischenscheidenraums ändern in der inneren Hälfte des Sehnerven, vorzugsweise in dessen periphersten Theil, die Sehnervenfasern noch innerhalb des Sclerotikalkanals ziemlich brüsk ihre bis dahin eingehaltene Rich-

tung, indem sie hier stark nach der Mitte des Sehnerven umbiegen und sich dann spitzwinklig um den schnabelförmigen Begrenzungsrand der Papille herumschlagen, ehe sie sich in der inneren Netzhauthälfte ausbreiten. Der mehrerwähnte langausgezogene Begrenzungsrand wird dadurch gebildet, dass die innerste Lage der Sclera sich keilförmig gegen die Mitte des Sehnerven zu fortsetzt. Gegen das Augeninnere bildet die überziehende verdünnte Chorioidea die Begrenzung dieses schnabelförmigen Fortsatzes, gegen die Sehnervenfasern zu die unschwer zu verfolgende Pialscheide des Opticus, welche letztere sich durch Abgabe von feinen Querzügen, die den Opticus im vordersten Theil durchziehen, nach der Spitze zu mehr und mehr verschmächtigt, deutlich aber noch bis zu dieser selbst zu verfolgen ist. Auch die Chorioidea verschmächtigt sich gegen die Spitze sehr beträchtlich, so dass man von ihr zuletzt nur noch ein ganz dünnes Häutchen mit aufliegendem Pigmentepithel sieht. Schliesslich fehlt auch letzteres gänzlich an der äussersten Spitze, an der an vielen Präparaten eine ganz kleine knopfförmige Anschwellung gesehen wird. Die Netzhaut reicht nicht bis zur äussersten Spitze, sondern endet etwas früher successiv mit ihren einzelnen Schichten. An der Stelle, an welcher die äusseren Schichten beginnen, wird auch die bis dahin ganz dünne, verschmächtigte Chorioidea merklich dicker.

Während nach der Nasalseite der innerste Theil der Scleralbegrenzung lang ausgezogen und nach der Mitte des Sehnerven herübergezogen erscheint, findet man am äusseren Papillenrande ein gerade entgegengesetztes Verhalten. Hier sieht man querüber durch den Sehnerven ziehende Faserzüge sammt den durchtretenden Opticusfasern über den Rand der Scleralöffnung herübergezogen in die Chorioidea eingehen. Die äusseren Netzhautschichten mit Pigmentepithel sind dadurch nach aussen abgedrängt. Letzteres ist dabei in eigenthümlicher Weise aufgeworfen, (p in Fig. 1 Taf. I.)

Dass es sich hierbei um den directen Uebergang einer nicht unbeträchtlichen Zahl stärkerer, den Opticus durchziehender, Querfaserzüge handelt, zeigen in unzweideutigster

Weise Präparate, bei denen durch eine zufällige Schnittführung die Chorioidea isolirt mit einem Stück seitlich zopfartig herausgezogenen Sehnerven in Zusammenhang gesehen wird. Was das nähere Verhalten dieses Zusammenhangs, welcher in Fig. 2 Tafel II dargestellt ist, betrifft, so gehen die vorerwähnten Querfaserzüge in die inneren Schichten der Chorioidea ein. Die zu äusserst gelegenen Opticusfasern erleiden in Folge der Herausziehung auf eine kurze Strecke eine leichte Ausbiegung. Die mit der Chorioidea in directem Zusammenhang gesehenen Querfaserzüge lassen sich an Schnitten, welche annähernd durch die Mitte des Sehnerven gehen, nicht weit durch denselben hindurch verfolgen; an Schnitten dagegen, welche durch den peripheren Theil des Nerven gehen, sieht man sowohl vom inneren als auch vom äusseren Rande her Fasern durch den Sehnerven ziehen, welche von der Chorioidea ausstrahlend durch den Sehnerven hindurchgehen.

Der im Vorstehenden beschriebene, wichtige Zusammenhang zwischen Chorioidea und Opticus, welcher in dieser Weise meines Wissens noch nicht beobachtet worden ist, scheint mir zu verdienen, ganz besonders hervorgehoben zu werden*).

Eines an manchen Präparaten sehr auffallenden Verhaltens der Centralgefässe muss noch gedacht werden. Wie an Fig. 1 Taf. I ersichtlich, haben die Centralgefässe in Folge der Herausziehung am äusseren und Herüberziehung am inneren Rande der Papille eine sehr auffallende Veränderung ihrer Richtung erlitten, die um so grösser erscheint, als vor der Knickungsstelle die Gefässe etwas nach der entgegengesetzten Seite herübergezogen sind.

Was den Befund der mikroskopischen Untersuchung der anderen Theile des Auges betrifft, so muss bezüglich des Verhaltens des Ciliarmuskels einer Eigenthümlichkeit desselben Erwähnung geschehen. Im Allgemeinen zeigt selbst in diesem nur schwach myopischen Auge der Ciliarmuskel die dem kurz-

---

*) Bei E. v. Jäger. Ueber die Einstellungen des dioptrischen Apparates des menschlichen Auges. Wien 1861. Seite 61 und 62 finden sich Andeutungen.

sichtigen Auge charakteristische Form, indem er bei nur gering entwickelten Circulärfasern in seinem grössten Theile aus Meridionalfasern besteht. Auffallend ist, dass der Ciliarmuskel ungewöhnlich weit nach rückwärts zu verfolgen ist und zwar nicht als continuirliches Muskelfaserlager, sondern mit Unterbrechung nach scheinbarem Endigen. An vielen Meridionalschnitten sieht man nemlich den Ciliarmuskel ein kurzes Stück hinter dem Corpus ciliare anscheinend enden. Geht man dann aber weiter rückwärts, so sieht man neuerdings eine dicke Lage Muskelfasern auftreten, die weit über die Ora serrata hinaus nach hinten verfolgt werden können.

Bezüglich der Linse wurde oben bereits erwähnt, dass eine lockere, hellere Schicht peripher zu sehen sei, welche einen festeren Körper umgäbe (Fig. 1 Seite 65). Bei der mikroskopischen Untersuchung findet man zunächst unter der vorderen Kapsel mit Kapselepithel eine aus wenigen Faserlagen bestehende Linsenfaserschichte, dann zwischen den auseinander gedrängten, gesprengten und gebogenen Linsenfasern zum Theil in Form grosser Kugeln eine homogen erscheinende Gerinnungsmasse. Einer besonderen Erwähnung verdient der Befund, dass auf Sagittalschnitten sowohl als auch auf Aequatorialschnitten zwischen den Linsenfasern unweit von der äquatorialen Kernzone in den peripheren Linsenschichten vereinzelte Rundzellen gesehen werden, welche durch Form und Grösse sich sehr wohl unterscheiden von den mehr peripher gelegenen Kernen, die den Linsenfasern selbst angehören.

Die Sclera erscheint an Meridionalschnitten sowohl als auch an Flächenschnitten im hinteren wie im vorderen Abschnitt vollständig normal.

Iris und Cornea erscheinen normal, ebenso auch die Chorioidea im vorderen Abschnitt. Nächst der Eintrittsstelle des Sehnerven fällt, bei Herstellung von Flächenpräparaten, an ihr auf, dass die einzelnen Schichten der Chorioidea sich nur schwer auf grössere Flächen von einander trennen lassen.

Vor Anwendung des bei dem erst untersuchten Auge erhaltenen anatomischen Befundes auf die Deutung des Augenspiegelbildes soll zuvor der Befund des zweituntersuchten, stär-

ker myopischen, Auges mitgetheilt werden. Erst nachdem dies geschehen, soll beider Befund, der sich in wichtigen Punkten ergänzt und vervollständigt, einer Besprechung unterzogen werden, in wie weit durch denselben das eigenthümliche bei myopischen Augen zu sehende Augenspiegelbild seine Erklärung findet.

Rechtes Auge. Makroskopischer Befund.

Wie bereits oben bemerkt, zeigte das zweite Auge schon bei oberflächlicher Betrachtung in viel ausgesprochener Weise die charakteristischen Merkmale des myopischen Auges. Der Bulbus war beträchtlich länger als das emmetropische Auge, die Sclera durchweg sehr dünn, am dünnsten aber um den Sehnerven herum, welch' letzterer — inmitten der weichen Sclerapartie aufsitzend — gegen das Augeninnere zu eingesunken war. Während die Sclera am gut gehärteten Auge im übrigen eine gute Resistenz besitzt, ist sie am hinteren Pol ganz weich, fast matsch, und zwar in der Ausdehnung eines nicht ganz regelmässigen Ovals, dessen grösster Durchmesser horizontal liegt und etwa 13 Mm. misst, während der darauf senkrechte Vertikaldurchmesser circa 7 Mm. beträgt. Der Sehnerv fällt in die Stelle der erweichten Sclera hinein, sitzt aber nicht in der Mitte derselben, sondern excentrisch so, dass der Abstand von der Grenze der erweichten Stelle bis zum inneren Rande der Papille 3—4 Mm., bis zum äusseren circa 9 Mm. beträgt.

Nachdem der Bulbus horizontal durchschnitten, erhält man das Bild, wie es die nachfolgende Figur 2 wiedergibt.

Fig. 2.



Der Bulbus ist in allen seinen Durchmessern, besonders aber in seinem Längsdurchmesser, beträchtlich vergrössert. Der Glaskörper ist am hinteren Pol querüber abgelöst in einer Ausdehnung von circa 12—13 Mm., ungefähr der Ausdehnung der erweichten Stelle in der Sclera entsprechend. Dabei zieht die Grenzlinie der Glaskörperablösung nahezu geradlinig querüber. Durch den in Folge der Glaskörperablösung entstandenen superpapillären

Raum sieht man bei genauem Zusehen zwischen Netzhaut und Glaskörper, näher aber an letzterem, auf der einen Seite des Präparats ein ganz zartes Häutchen ziehen, das — wie hier schon erwähnt sein mag — die an dieser Stelle isolirte, von Glaskörper und Netzhaut getrennte, Hyaloidea ist.

In dem hintersten Abschnitte des abgelösten Glaskörpers findet man unweit von der Grenze der Glaskörperablösung einen grösseren Hohlraum von circa 6 Mm. Durchmesser. Bei genauerem Betrachten sieht man, dass derselbe aus mehreren kleinen Kammern zusammengesetzt ist, die durch unvollständige, durchbrochene, dünne Septen von einander getrennt sind. Im Uebrigen scheint der Glaskörper nach vorne zu (auf dem Horizontalschnitt) normal. Nach Durchschneiden des Auges im Aequator sieht man auf der Schnittfläche ganz peripher gelegene langgestreckte spaltförmige Hohlräume im Glaskörper, welche durch radiär gestellte dünne Septen von einander geschieden sind. Der vordere Bulbusabschnitt erscheint normal. Nur an der Linse fällt das gleiche, eigenthümliche Verhalten auf, das bei dem erst untersuchten Auge bereits erwähnt wurde.

Mikroskopischer Befund des rechten Auges.

Was zunächst die hier hauptsächlich in Betracht kommenden Veränderungen an der Eintrittsstelle des Sehnerven betrifft, so sind diese, dem höheren Grade der Myopie entsprechend, noch viel auffallender als am erst untersuchten Auge. Sie entsprechen einem vorgeschritteneren Stadium der am erst untersuchten Auge constatirten Veränderungen.

Der Zwischenscheidenraum ist sowohl nach innen als auch nach aussen erweitert, sein vorderes Ende reicht sehr weit nach vorn, so dass er nur durch eine sehr dünne Lage Scleralgewebe von der Innenfläche der Sclera getrennt ist. Die Begrenzung des Scleralkanals gegen das Augeninnere zu ist sowohl nach der äusseren als auch nach der inneren Seite zu erheblich verändert. Nach aussen erscheint der Begrenzungsrand des Sclerotikalkanals stumpfwinklig abgerundet, nach innen zu schnabelförmig über den Sehnerven herüber gezogen.

Indem die Lamina cribrosa etwa da beginnt, wo der

Zwischenscheidenraum endet, letzterer, wie erwähnt, aber weit nach vorn gerückt ist, so ist damit auch die Lamina cribrosa mehr dem Augeninnern genähert. Dabei zieht sie mehr gestreckt gerade querüber durch den Sehnerven und ist beträchtlich verschmälert. In dem vorderen Theile des Sehnervenkopfes, und zwar in dessen äusserer Hälfte, sieht man die Laminafasern mit leicht bogenförmigem Verlauf (die Convexität des Bogens nach vorn gerichtet) über den abgerundeten äusseren Scleralrand auf die Innenfläche der Sclera herüberziehen, um in einem Abstande von etwa $^1/_3$ Papillendurchmesser in die Chorioidea überzugehen. Die ganze Lamina cribrosa erscheint mitsammt den durch sie hindurchtretenden Opticusfasern von der Chorioidea über den äusseren Sclerotikalrand auf die Innenfläche der Sclera herübergezogen zu sein. Direct über dem äusseren Scleralrande ist die herausgezogene Masse von ziemlich beträchtlicher Dicke. Von da ab verschmächtigt sie sich nach aussen mehr und mehr, zeigt aber an vielen Präparaten nochmals eine kleine knopfförmige Anschwellung, ehe sie in die Chorioidea übergeht. Diese Herausziehung des zumeist nach aussen gelegenen vorderen Theils des Sehnervenkopfes über den Scleralrand hat nun zur Folge, dass die durch die Lamina hindurchgehenden Opticusfasern gezwungen sind, einen ganz eigenthümlichen Verlauf zu nehmen, bis sie sich in der äusseren Netzhauthälfte ausbreiten können. Die peripherstен nach aussen gelegenen Opticusfasern, welche bis dahin ziemlich gerade von hinten nach vorne zogen, biegen nämlich zunächst dem Scleralrande parallel oder wenigstens nahezu parallel der Innenfläche der Sclera nach aussen um, müssen aber dann an der Stelle, an welcher die vordersten Laminafaserzüge in die Chorioidea eingehen, zum zweitenmal, und zwar rückläufig umbiegen, um mit nach innen gerichtetem Bogen — um die von dem Papillenrande nach aussen abgedrängten äusseren Netzhautschichten herum — auf die Innenfläche der Netzhaut zu gelangen. Fig. 3 Taf. II soll die in Betracht kommenden Verhältnisse illustriren. Die herübergezogene Partie hängt fest mit der unterliegenden Sclera zusammen.

Am inneren Rande der Papille findet man ganz entgegengesetzte Veränderungen. An der Stelle, an welcher der Zwischenscheidenraum nach vorn endet, verändert die Sehnervenbegrenzung ihre bis dahin innegehaltene Richtung und biegt ziemlich brüsk — ganz ähnlich wie am anderen Auge — nach der Mitte des Sehnerven um. Die innersten Lagen der Sclera und die Chorioidea sind langgestreckt herübergezogen. Beide hängen fest mit einander zusammen und beide verschmächtigen sich nach der Spitze zu. Die Scleralfasern scheinen früher zu enden. Da, wo dies der Fall zu sein scheint, verschmächtigt sich die im ganzen hinteren Abschnitt überhaupt sehr dünne Chorioidea derart, dass sie nur mehr ein ganz dünnes, wenig pigmentirtes Häutchen darstellt. An dem am weitesten nach der Mitte zu vorspringenden Theile fehlt das Pigmentepithel fast vollständig, die Sehnervenfasernbiegen mit einer kleinen Anschwellung leicht über den herübergezogenen, inneren Begrenzungsrand des Sehnervenloches um. (Fig. 3 bei i).

Gerade an der Stelle der Sclera, an welcher die innersten Lagen nach der Mitte des Sehnerven zu umbiegen, findet sich in der Sclera viel Pigment angehäuft, ein Befund, den ich um deswillen glaube hervorheben zu müssen, weil er möglicherweise Bedeutung für die Deutung eines gelegentlich zu beobachtenden Augenspiegelbefundes hat. Man findet bei der Herüberziehung der Chorioidea am inneren Rande der Papille nämlich gelegentlich 2 deutliche Pigmentbogenlinien und zwischen diesen einen Halo von einer etwas lichteren Farbe, als sie der übrige Augengrund hat. Die eine dunkle Bogenlinie entspricht dem Ende der über die Sehnervenscheibe herübergezogenen Chorioidea, beziehungsweise der Grenze des Pigmentepithels gegen die Sehnervenfasern zu, welche ja gewöhnlich durch eine stärkere Pigmentanhäufung ausgezeichnet ist; die 2. Bogenlinie entspricht der ehemaligen Grenze der Sehnervenscheibe, und ihr Bild dürfte einmal dadurch zu Stande kommen, dass die Chorioidea an Dicke und damit auch an Pigmentgehalt nach vorn zu an der Stelle abnimmt, an welcher die Herüberziehung beginnt, dann aber auch möglicherweise dadurch, dass gerade an dieser Stelle, wie im vorliegenden Falle,

eine starke Pigmentanhäufung in den tieferen Schichten der Sclera besteht, welche sich im Augenspiegelbilde durch die Chorioidea hindurch (die ja im ganzen hinteren Abschnitt verdünnt ist) bemerklich macht. In Folge der Herüberziehung der Chorioidea ist die Netzhaut am inneren Rande der Papille etwas über den Sehnerven herübergerückt.

Die Centralgefässe werden gerade verlaufend gefunden. Durch die Herüberziehung am inneren Rande ist die Austrittsstelle der Gefässe auf der Sehnervenscheibe dem inneren Papillen-Rande beträchtlich genähert. Dass die Chorioidea im ganzen hinteren Abschnitt, besonders aber in der Umgebung des Sehnerven, sehr dünn ist, wurde bereits mehrfach erwähnt; das gleiche gilt für die Sclera. Nächst dem Sehnerven, der oben beschriebenen weichen Partie der Sclera entsprechend, sieht man an Meridionalschnitten die Sclerafasern sehr stark wellig verbogen. Das Gleiche findet man an Flächenschnitten von dieser Stelle. An solchen findet man zahlreiche Rundzellen, besonders in der Nachbarschaft der Gefässe.

Nachdem die eine Bulbushälfte zur Herstellung von Schnittpräparaten verarbeitet worden, wurde die andere Hälfte zur Herstellung von Flächenpräparaten verwendet. Zunächst wurde von der Stelle der Glaskörperablösung aus mit einem breiten Spatel der Glaskörper nach vorn zu von der Netzhaut losgelöst, was überall unschwer gelang. Wie hier noch erwähnt sein mag, konnte an dieser zweituntersuchten Bulbushälfte an dem abgelösten Glaskörper keine Abhebung der Hyaloidea gesehen werden. Die Oberfläche desselben erschien ganz glatt; von derselben liess sich ein ganz zartes dünnes Häutchen abziehen, das sich unter dem Mikroskop als eine homogene, structurlose Glaslamelle mit scharfen Bruchrändern darstellte. Auf demselben, das hier und da leicht gefältet ist, sieht man in grösseren Abständen rundliche durch Hämatoxylin gefärbte Kerne liegen, welche ihrerseits auf ganz lichten nur bei starker Vergrösserung sichtbaren und schwer zu umgrenzenden Zellplättchen aufsitzen. Es handelt sich hier um die Hyaloidea mit den sog. subhyaloidealen Zellen, wie sie von Schwalbe (Gräfe-Sämisch Bd. I. 1. S. 460) beschrieben werden. Den positiven An-

gaben von Schwalbe gegenüber sind die sich auf negative Befunde stützenden, neuerdings von Alt (Compendium der normal. und pathologischen Anatomie des Auges S. 213) geäusserten Zweifel nicht berechtigt. Von der Oberfläche des übrigen Glaskörpers mehr nach vorn lassen sich gleichbeschaffene Häutchen, wie an der Stelle der Ablösung, abziehen, auf denen auch wieder die vorerwähnten endothelartigen Zellen aufsitzend gefunden werden. Von dem nächst unter der Hyaloidea liegenden Glaskörper kann man gleichfalls dünne Häutchen abziehen, die aber sehr wesentlich von den von der äussersten Oberfläche erhaltenen verschieden sind. Während jene sich unter dem Mikroskop alshomogene Häutchen mit scharfen Bruchrändern darstellen, erscheinen diese als unregelmässig fetzig begrenzte Gewebsmassen, welche bei feiner Punktirung der dichteren Grundsubstanz hier und da eine undeutliche Faserstreifung zeigen. Ueber den Rand des Präparats sieht man dabei vielfach ganz kleine feine Fäserchen hervorragen. Die von den äussersten Schichten der eigentlichen Glaskörpersubstanz entnommenen Präparate werden reich an Rundzellen gefunden; nirgends aber gelingt es, endothelartige Zellen von dem Aussehen derer zu finden, wie sie an der Hyaloidea zahlreich gesehen werden. Auch an der Wandung der im Glaskörper befindlichen Hohlräume wurde vergeblich nach endothelartigen Zellen gesucht; überall wurden hier in einem dichteren Grundgewebe nur mehr oder weniger veränderte Rundzellen gefunden. An beiden untersuchten Augen wurde durch eine grössere Reihe von Präparaten festgestellt, dass der abgelöste Glaskörper eine membranöse Umhüllung besitzt. Am erst untersuchten Auge lag die Hyaloidea durchweg fest dem abgelösten Glaskörper an; an dem zweiten Auge mit der grösseren Glaskörperablösung, bei dem der Glaskörper beträchtlich verändert gefunden wurde, lag die Hyaloidea grösstentheils dem Glaskörper an, auf eine Strecke war sie von diesem etwas abgehoben. In beiden Augen wurde der Glaskörper also nicht entblösst von einem Umhüllungshäutchen gefunden, was ich der gegentheiligen Angabe von Iwanoff gegenüber hervorhebe, dessen Befund neuerdings durch die werthvollen Mit-

theilungen von Herzog Carl Theodor (Archiv f. Ophth. Bd. 25. 3. S. 123) in einer grösseren Reihe von Fällen eine Bestätigung erhalten hat. Ein anderes Verhalten wurde bei zwei hochgradig kurzsichtigen Augen beobachtet, deren anatomischer Befund weiter unten mitgetheilt wird.

Die Netzhaut lässt sich in der äusseren Bulbushälfte, sofern sie nicht schon abgelöst ist, sehr leicht von der unterliegenden Aderhaut abheben. In der inneren Hälfte wird sie nächst der Eintrittsstelle des Sehnerven gleichfalls nur sehr lose anliegend gefunden; weiter weg nach innen hängt sie dagegen sehr fest mit der Aderhaut zusammen, so dass es hier nicht gelingt, die Netzhaut in Zusammenhang abzulösen, sondern nur stückweise abzubröckeln.

Nachdem die Netzhaut an der Papille abgerissen, erkennt man, wie um die Papille herum, ganz besonders aber nach aussen, der Augengrund heller pigmentirt ist, so, dass nächst dem Rande der Papille bezw. des Conus ganz helle Stellen von unregelmässiger Begrenzung gesehen werden. Das Pigmentepithel scheint hier stark rareficirt zu sein.

Die Grenze der schon oben beschriebenen weichen Stelle der Sclera am hinteren Pol markirt sich an der Innenfläche durch eine bogenförmige Falte der Chorioidea, beziehungsweise Chorioidea und Sclera. Am äusseren Rande der Papille ist mit freiem Auge der Conus leicht zu erkennen. Man sieht eine dunkle Begrenzungslinie und innerhalb dieser einen zweiten Contour. Die erstere bedeutet die Grenze des Conus, der zweite die Grenze des Scleralkanals. An der Stelle des Conus findet man die sich über den äusseren Scleralrand herüberlegenden Opticusfasern, resp. die herausgezogenen Fasern der Lamina cribrosa. Am inneren Rande der Papille gelingt es dagegen nicht mit freiem Auge, trotz darauf gerichteter Aufmerksamkeit, an der Stelle der Herüberziehung der Chorioidea eine merkliche Veränderung zu finden, die dem ophthalmoskopisch hier oft wahrgenommenen Bilde entspräche.

Beim Loslösen der Chorioidea fällt auf, dass diese nach dem Sehnerven zu, namentlich nach aussen, aber auch nach innen, immer dünner wird, gleichzeitig aber auch immer fester

mit der Sclera zusammenhängt. Es gelingt nur durch vorsichtige Präparation, das sehr dünne, durchsichtige Häutchen, das aber doch noch eine ziemliche Festigkeit besitzt, in Zusammenhang bis zum Rande der Papille abzulösen. Bei weiterem Anziehen der Chorioidea löst sich vom inneren Rande der Papille in Zusammenhang mit der Chorioidea ein dünnes häutiges Gebilde quer über den Sehnerven ab, so dass an der Eintrittsstelle des Sehnerven die Chorioidea nicht plötzlich aufhört, sondern der Pigmentring von einem ganz dünnen Häutchen überspannt erscheint, an dem man unter dem Mikroskop peripher ganz feine circuläre Fasern sieht. An der Stelle, an welcher am inneren Rande der Papille die Chorioidea den Pigmentsaum gegen die Opticusfasern zeigt, scheint sich dieselbe bei ihrem Uebergang in den Sehnerven gespalten zu haben. Mit ihrem innersten Theil geht sie in das erwähnte dünne Häutchen ein, das den Pigmentring überspannt, mit dem anderen etwas tiefer in den Sehnervenkopf. Letztere Verbindung ist am inneren Papillenrande abgerissen; man sieht nur zwei kleine gegen einander gerichtete abgerissene Gewebszipfel (bei a und b Fig. 4 pag. 80), welche auf diesen Zusammenhang deuten. Diese Auffassung von einem doppelten Uebergang der Chorioidea in den Sehnervenkopf, einem oberflächlichen und einem tieferen, findet ihre Bestätigung in dem noch viel auffallenderen Verhalten an dem äusseren Sehnervenrande. Einmal sieht man hier als oberflächlichen Zusammenhang an der Stelle des Pigmentbogens das erwähnte diesen überspannende Häutchen sich ansetzen und dann den unter diesem gelegenen aus dem Sehnerven herausgezogenen Zipfel von Sehnervengewebe. Verfolgt man den herausgezogenen Zipfel durch den Sehnerven hindurch, so kommt man zu der Stelle am inneren Papillenrande, an welcher der auch hier bestandene tiefere Zusammenhang zwischen Chorioidea und Sehnerv durch das Abreissen gelöst wurde, in Gestalt kleiner Gewebsfetzen aber noch sichtbar ist.

Der Sehnervenkopf scheint nach diesem Befunde in der Chorioidealebene von Fasern durchzogen zu werden, welche von der Chorioidea ausgehen, — und damit in die Zugsrichtung der Chorioidea von innen nach aussen zu fallen. Die Heraus-

ziehung des Sehnerven über den äusseren Scleralrand macht ganz den Eindruck, als sei der Sehnervenkopf hier seitlich in einer Circulärfalte gefasst, und diese Falte dann stark nach aussen gezogen worden. Am besten dürften die beschriebenen Veränderungen an der Hand zweier kleiner Skizzen (Fig. 3 und

Fig. 3.

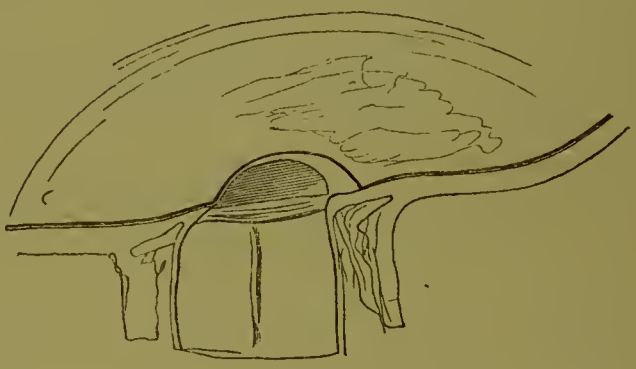

Fig. 4) verständlich werden, von denen die erste (Fig. 3) bei anliegender Chorioidea, die andere (Fig. 4) nach vorsichtiger Loslösung derselben von der Sclera gezeichnet wurde.

Fig. 4.

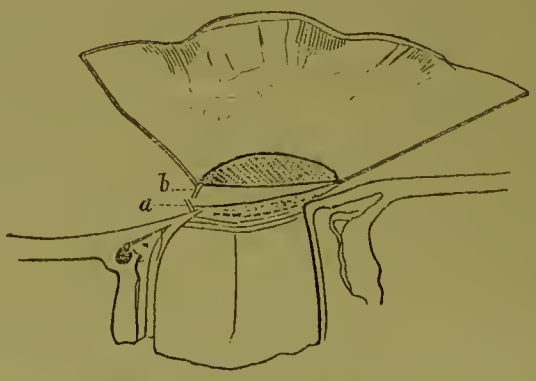

An der ersteren erkennt man am äusseren Papillenrande deutlich den Conus in seiner Grösse und Ausdehnung (die sich an den Conus anschliessenden lichteren Stellen des Augengrundes sind angedeutet); an der zweiten sieht man die doppelte Art des Uebergangs der Chorioidea in den Sehnervenkopf sehr deutlich an der äusseren Seite der Papille.

Dass die Chorioidea am hinteren Pol sehr dünn ist,[5] wurde

Fig. 1.

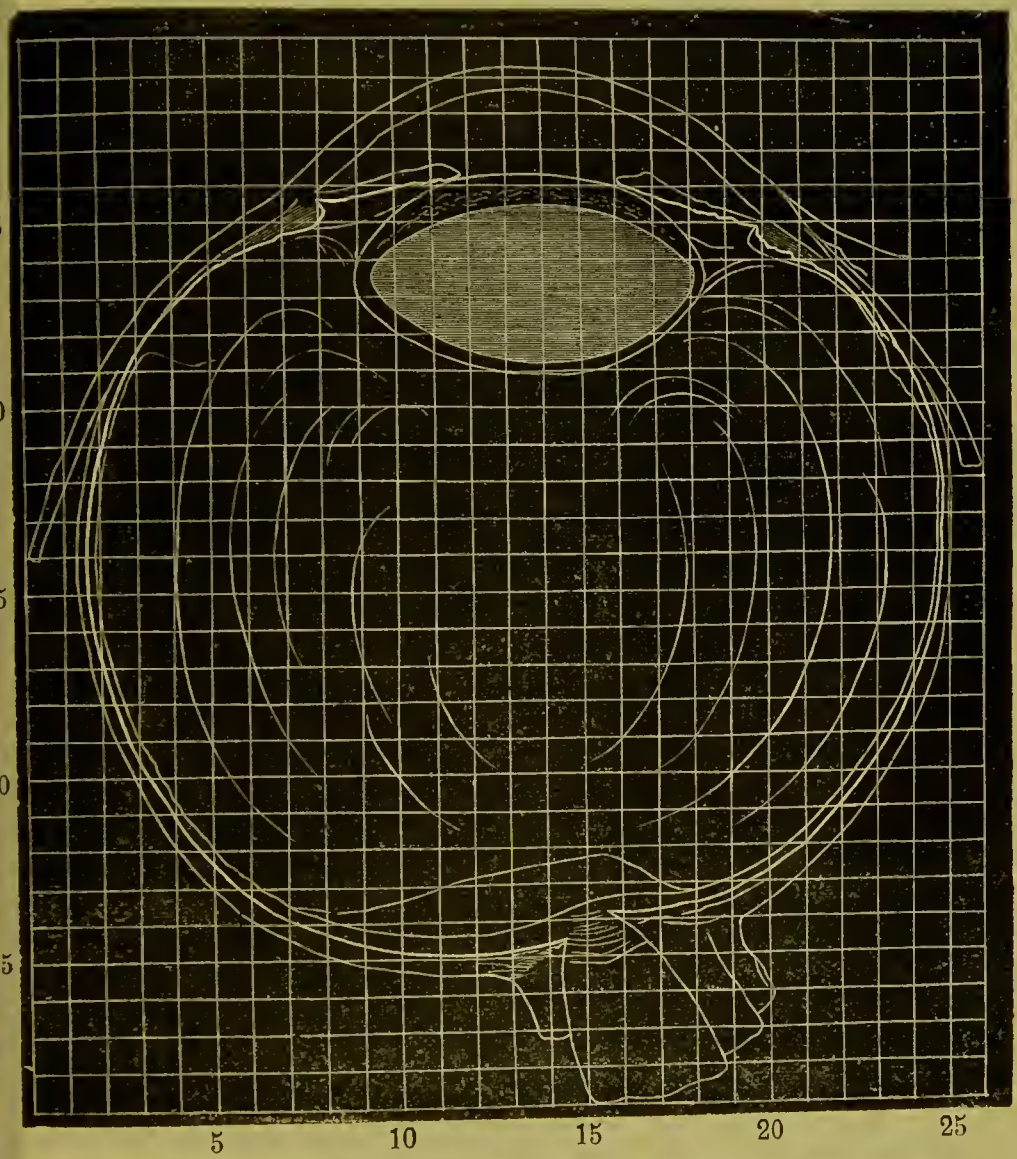

schnabeltörmig etwas gegen die Mitte des Sehnerven zu gerichtet. Die bei Durchtritt durch die Lamina cribrosa durchscheinend gewordene und auf der Schnittfläche mehr homogen grau erscheinende Nervenmasse vertheilt sich in der Netzhaut ungleichmässig nach aussen und nach innen derart, dass man über den inneren vorgeschobenen Scleralrand herüber nur ein kurzes Stück weit dieselbe an der Innenfläche der Netzhaut

sich ausbreiten sieht, während man sie nach aussen in Form eines schmalen, lang ausgezogenen Streifens ziemlich weithin verfolgen kann.

Vor dem Sehnerveneintritt findet man eine mässig grosse Glaskörperablösung, welche mit ziemlich steiler Erhebung am inneren Sehnervenrande beginnt (cf. Fig. 1) und dann mit leicht wellenförmiger Biegung nahezu horizontal nach aussen zieht, wo sie, sich dabei allmählig der Netzhaut nähernd, circa 5 Mm. vom äusseren Papillenrande endet. Der grösste Abstand zwischen abgelöstem Glaskörper und Netzhaut beträgt etwa $1^1/_2$ Mm. Der durch die Glaskörperablösung entstandene Raum vor der Papille ist mit einer Flüssigkeit gefüllt, die nach dem Durchschneiden des Auges ausfliesst. Im Uebrigen erscheint der Glaskörper von normaler Consistenz und Schichtung. Insbesondere konnten keine sich an den durch die flache Glaskörperablösung entstandenen superpapillären Raum anschliessende oder vor ihm im hinteren Abschnitt des Glaskörpers gelegene Hohlräume gesehen werden.

Die Sclera ist nach dem Sehnerven zu am dicksten, nach vorn, gegen die Insertion der Musculi recti zu, wird sie allmälig dünner. Cornea und Iris erscheinen normal, die vordere Kammer ist nicht besonders tief, der Ciliarmuskel zeigt die dem myopischen Auge charakteristische Form.

Ein eigenthümliches Verhalten fällt an der Linse auf. Bei genauerem Betrachten findet man nämlich (cf. Fig. 1), dass an der ziemlich dicken Linse eine lockere, hellere Randschichte, welche am vorderen Pol am mächtigsten ist, den dunkleren Linsenkörper umgibt.

Was Form- und Grössenverhältnisse des Auges betrifft, so sind diese aus Fig. 1 direct ersichtlich.

Die äussere Symmetrieachse hat eine Länge von $24^2/_3$ Mm.

Die Gesichtslinie von circa 24 Mm., der grösste Querdurchmesser (horizontal) beträgt circa $23^3/_4$ Mm.

Der makroskopische Befund deutet darauf, dass das zur Untersuchung vorliegende Auge, indem es nicht erheblich in seiner Form vom emmetropischen abweicht, wohl nur einen niederen Grad von Myopie besass. Da die genaue anatomische

Untersuchung eines solchen Auges noch nicht vorliegt, so musste schon um deswillen die Untersuchung desselben von grossem Interesse sein, um so mehr, als zu hoffen war, dass es durch dieselbe gelingen möchte, die allerersten Veränderungen, die sich am kurzsichtig werdenden Auge etabliren, kennen zu lernen.

Linkes Auge. Mikroskopischer Befund.

Was den Befund der mikroskopischen Untersuchung betrifft, so soll zunächst über die hier vorzugsweise interessirende Eintrittsstelle des Sehnerven berichtet werden. Die Veränderungen dieser Stelle sind sehr auffallend, was um so mehr überraschen musste, als nach dem eben Gesagten das Auge wohl nur einen niederen Grad von Myopie besitzen konnte. Wie schon bei Besprechung des makroskopischen Befundes erwähnt wurde, erschien der innerste Theil des Sehnervenkopfes schräg gestellt (Fig. 1). Schnitte durch den Sehnerven an dieser Stelle zeigen nun, wie in sehr auffallender Weise nach innen sowohl als auch nach aussen die Sehnervenbegrenzung wesentlich verändert ist. Die in Betracht kommenden Verhältnisse sind am besten und übersichtlichsten aus der Zeichnung Tafel I Fig. 1 zu erkennen, welche in vorzüglicher Weise das Präparat wiedergibt.

Im rückwärtigen Theile des Sehnerven sieht man die Opticus-Fasern in ganz normaler Anordnung und Richtung verlaufen, im vorderen Theil zieht in nahezu normaler Weise die ziemlich breite und starke Lamina cribrosa querüber durch den Sehnerven mit nach rückwärts gerichtetem Bogen. Die Lamina cribrosa beginnt ungefähr da, wo der Zwischenscheidenraum endet. Ihre stärkeren Querzüge sieht man am äusseren Papillenrande bis an den Scleralrand gehen, nicht so am inneren Papillenrande, der gegen das Augeninnere und nach der Mitte des Sehnerven zu ausgezogen erscheint (cf. Fig. 1 Tafel I). Etwas vor dem Ende des Zwischenscheidenraums ändern in der inneren Hälfte des Sehnerven, vorzugsweise in dessen peripherstem Theil, die Sehnervenfasern noch innerhalb des Sclerotikalkanals ziemlich brüsk ihre bis dahin eingehaltene Rich-

tung, indem sie hier stark nach der Mitte des Sehnerven umbiegen und sich dann spitzwinklig um den schnabelförmigen Begrenzungsrand der Papille herumschlagen, ehe sie sich in der inneren Netzhauthälfte ausbreiten. Der mehrerwähnte langausgezogene Begrenzungsrand wird dadureh gebildet, dass die innerste Lage der Sclera sich keilförmig gegen die Mitte des Sehnerven zu fortsetzt. Gegen das Augeninnere bildet die überziehende verdünnte Chorioidea die Begrenzung dieses sehnabelförmigen Fortsatzes, gegen die Sehnervenfasern zu die unsehwer zu verfolgende Pialseheide des Optieus, welche letztere sich durch Abgabe von feinen Querzügen, die den Optieus im vordersten Theil durchziehen, naeh der Spitze zu mehr und mehr verschmäehtigt, deutlieh aber noch bis zu dieser selbst zu verfolgen ist. Auch die Chorioidea verehmächtigt sieh gegen die Spitze sehr beträehtlich, so dass man von ihr zuletzt nur noeh ein ganz dünnes Häutchen mit aufliegendem Pigmentepithel sieht. Sehliesslich fehlt aueh letzteres gänzlieh an der äussersten Spitze, an der an vielen Präparaten eine ganz kleine knopfförmige Anschwellung gesehen wird. Die Netzhaut reicht nicht bis zur äussersten Spitze, sondern endet etwas früher suecessiv mit ihren einzelnen Sehichten. An der Stelle, an welcher die äusseren Sehichten beginnen, wird auch die bis dahin ganz dünne, verschmäehtigte Chorioidea merklieh dieker.

Während naeh der Nasalseite der innerste Theil der Scleralbegrenzung lang ausgezogen und naeh der Mitte des Sehnerven herübergezogen erseheint, findet man am äusseren Papillenrande ein gerade entgegengesetztes Verhalten. Hier sieht man querüber durch den Sehnerven ziehende Faserzüge sammt den durchtretenden Optieusfasern über den Rand der Scleralöffnung herübergezogen in die Chorioidea eingehen. Die äusseren Netzhautschiehten mit Pigmentepithel sind dadureh naeh aussen abgedrängt. Letzteres ist dabei in eigenthümlicher Weise aufgeworfen, (p in Fig. 1 Taf. I.)

Dass es sieh hierbei um den direeten Uebergang einer nieht unbeträehtliehen Zahl stärkerer, den Optieus durehziehender, Querfaserzüge handelt, zeigen in unzweideutigster

Weise Präparate, bei denen durch eine zufällige Schnittführung die Chorioidea isolirt mit einem Stück seitlich zopfartig herausgezogenen Sehnerven in Zusammenhang gesehen wird. Was das nähere Verhalten dieses Zusammenhangs, welcher in Fig. 2 Tafel II dargestellt ist, betrifft, so gehen die vorerwähnten Querfaserzüge in die inneren Schichten der Chorioidea ein. Die zu äusserst gelegenen Opticusfasern erleiden in Folge der Herausziehung auf eine kurze Strecke eine leichte Ausbiegung. Die mit der Chorioidea in directem Zusammenhang gesehenen Querfaserzüge lassen sich an Schnitten, welche annähernd durch die Mitte des Sehnerven gehen, nicht weit durch denselben hindurch verfolgen; an Schnitten dagegen, welche durch den peripheren Theil des Nerven gehen, sieht man sowohl vom inneren als auch vom äusseren Rande her Fasern durch den Sehnerven ziehen, welche von der Chorioidea ausstrahlend durch den Sehnerven hindurchgehen.

Der im Vorstehenden beschriebene, wichtige Zusammenhang zwischen Chorioidea und Opticus, welcher in dieser Weise meines Wissens noch nicht beobachtet worden ist, scheint mir zu verdienen, ganz besonders hervorgehoben zu werden*).

Eines an manchen Präparaten sehr auffallenden Verhaltens der Centralgefässe muss noch gedacht werden. Wie an Fig. 1 Taf. I ersichtlich, haben die Centralgefässe in Folge der Herausziehung am äusseren und Herüberziehung am inneren Rande der Papille eine sehr auffallende Veränderung ihrer Richtung erlitten, die um so grösser erscheint, als vor der Knickungsstelle die Gefässe etwas nach der entgegengesetzten Seite herübergezogen sind.

Was den Befund der mikroskopischen Untersuchung der anderen Theile des Auges betrifft, so muss bezüglich des Verhaltens des Ciliarmuskels einer Eigenthümlichkeit desselben Erwähnung geschehen. Im Allgemeinen zeigt selbst in diesem nur schwach myopischen Auge der Ciliarmuskel die dem kurz-

---

*) Bei E. v. Jäger. Ueber die Einstellungen des dioptrischen Apparates des menschlichen Auges. Wien 1861. Seite 61 und 62 finden sich Andeutungen.

sichtigen Auge charakteristische Form, indem er bei nur gering entwickelten Circulärfasern in seinem grössten Theile aus Meridionalfasern besteht. Auffallend ist, dass der Ciliarmuskel ungewöhnlich weit nach rückwärts zu verfolgen ist und zwar nicht als continuirliches Muskelfaserlager, sondern mit Unterbrechung nach scheinbarem Endigen. An vielen Meridionalschnitten sieht man nemlich den Ciliarmuskel ein kurzes Stück hinter dem Corpus ciliare anscheinend enden. Geht man dann aber weiter rückwärts, so sieht man neuerdings eine dicke Lage Muskelfasern auftreten, die weit über die Ora serrata hinaus nach hinten verfolgt werden können.

Bezüglich der Linse wurde oben bereits erwähnt, dass eine lockere, hellere Schicht peripher zu sehen sei, welche einen festeren Körper umgäbe (Fig. 1 Seite 65). Bei der mikroskopischen Untersuchung findet man zunächst unter der vorderen Kapsel mit Kapselepithel eine aus wenigen Faserlagen bestehende Linsenfaserschichte, dann zwischen den auseinander gedrängten, gesprengten und gebogenen Linsenfasern zum Theil in Form grosser Kugeln eine homogen erscheinende Gerinnungsmasse. Einer besonderen Erwähnung verdient der Befund, dass auf Sagittalschnitten sowohl als auch auf Aequatorialschnitten zwischen den Linsenfasern unweit von der äquatorialen Kernzone in den peripheren Linsenschichten vereinzelte Rundzellen gesehen werden, welche durch Form und Grösse sich sehr wohl unterscheiden von den mehr peripher gelegenen Kernen, die den Linsenfasern selbst angehören.

Die Sclera erscheint an Meridionalschnitten sowohl als auch an Flächenschnitten im hinteren wie im vorderen Abschnitt vollständig normal.

Iris und Cornea erscheinen normal, ebenso auch die Chorioidea im vorderen Abschnitt. Nächst der Eintrittsstelle des Sehnerven fällt, bei Herstellung von Flächenpräparaten, an ihr auf, dass die einzelnen Schichten der Chorioidea sich nur schwer auf grössere Flächen von einander trennen lassen.

Vor Anwendung des bei dem erst untersuchten Auge erhaltenen anatomischen Befundes auf die Deutung des Augenspiegelbildes soll zuvor der Befund des zweituntersuchten, stär-

ker myopischen, Auges mitgetheilt werden. Erst nachdem dies geschehen, soll beider Befund, der sich in wichtigen Punkten ergänzt und vervollständigt, einer Besprechung unterzogen werden, in wie weit durch denselben das eigenthümliche bei myopischen Augen zu sehende Augenspiegelbild seine Erklärung findet.

Rechtes Auge. Makroskopischer Befund.

Wie bereits oben bemerkt, zeigte das zweite Auge schon bei oberflächlicher Betrachtung in viel ausgesprochener Weise die charakteristischen Merkmale des myopischen Auges. Der Bulbus war beträchtlich länger als das emmetropische Auge, die Sclera durchweg sehr dünn, am dünnsten aber um den Sehnerven herum, welch' letzterer — inmitten der weichen Sclerapartie aufsitzend — gegen das Augeninnere zu eingesunken war. Während die Sclera am gut gehärteten Auge im übrigen eine gute Resistenz besitzt, ist sie am hinteren Pol ganz weich, fast matsch, und zwar in der Ausdehnung eines nicht ganz regelmässigen Ovals, dessen grösster Durchmesser horizontal liegt und etwa 13 Mm. misst, während der darauf senkrechte Vertikaldurchmesser circa 7 Mm. beträgt. Der Sehnerv fällt in die Stelle der erweichten Sclera hinein, sitzt aber nicht in der Mitte derselben, sondern excentrisch so, dass der Abstand von der Grenze der erweichten Stelle bis zum inneren Rande der Papille 3—4 Mm., bis zum äusseren circa 9 Mm. beträgt.

Nachdem der Bulbus horizontal durchschnitten, erhält man das Bild, wie es die nachfolgende Figur 2 wiedergibt.

Fig. 2.

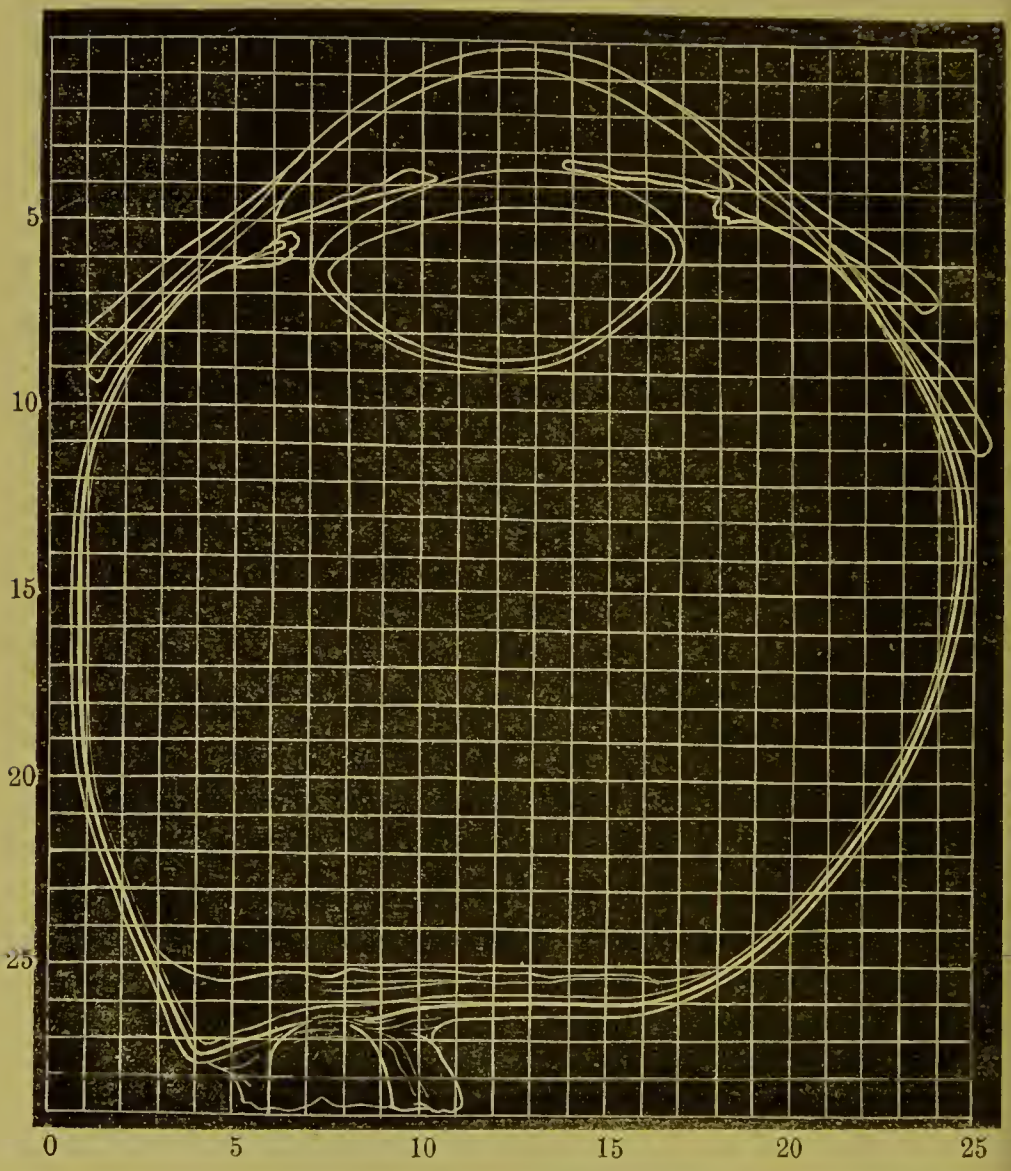

Der Bulbus ist in allen seinen Durchmessern, besonders aber in seinem Längsdurchmesser, beträchtlich vergrössert. Der Glaskörper ist am hinteren Pol querüber abgelöst in einer Ausdehnung von circa 12—13 Mm., ungefähr der Ausdehnung der erweichten Stelle in der Sclera entsprechend. Dabei zieht die Grenzlinie der Glaskörperablösung nahezu geradlinig querüber. Durch den in Folge der Glaskörperablösung entstandenen superpapillären

Raum sieht man bei genauem Zusehen zwischen Netzhaut und Glaskörper, näher aber an letzterem, auf der einen Seite des Präparats ein ganz zartes Häutchen ziehen, das — wie hier schon erwähnt sein mag — die an dieser Stelle isolirte, von Glaskörper und Netzhaut getrennte, Hyaloidea ist.

In dem hintersten Abschnitte des abgelösten Glaskörpers findet man unweit von der Grenze der Glaskörperablösung einen grösseren Hohlraum von circa 6 Mm. Durchmesser. Bei genauerem Betrachten sieht man, dass derselbe aus mehreren kleinen Kammern zusammengesetzt ist, die durch unvollständige, durchbrochene, dünne Septen von einander getrennt sind. Im Uebrigen scheint der Glaskörper nach vorne zu (auf dem Horizontalschnitt) normal. Nach Durchschneiden des Auges im Aequator sieht man auf der Schnittfläche ganz peripher gelegene langgestreckte spaltförmige Hohlräume im Glaskörper, welche durch radiär gestellte dünne Septen von einander geschieden sind. Der vordere Bulbusabschnitt erscheint normal. Nur an der Linse fällt das gleiche, eigenthümliche Verhalten auf, das bei dem erst untersuchten Auge bereits erwähnt wurde.

Mikroskopischer Befund des rechten Auges.

Was zunächst die hier hauptsächlich in Betracht kommenden Veränderungen an der Eintrittsstelle des Sehnerven betrifft, so sind diese, dem höheren Grade der Myopie entsprechend, noch viel auffallender als am erst untersuchten Auge. Sie entsprechen einem vorgeschritteneren Stadium der am erst untersuchten Auge constatirten Veränderungen.

Der Zwischenscheidenraum ist sowohl nach innen als auch nach aussen erweitert, sein vorderes Ende reicht sehr weit nach vorn, so dass er nur durch eine sehr dünne Lage Scleralgewebe von der Innenfläche der Sclera getrennt ist. Die Begrenzung des Scleralkanals gegen das Augeninnere zu ist sowohl nach der äusseren als auch nach der inneren Seite zu erheblich verändert. Nach aussen erscheint der Begrenzungsrand des Sclerotikalkanals stumpfwinklig abgerundet, nach innen zu schnabelförmig über den Sehnerven herüber gezogen.

Indem die Lamina cribrosa etwa da beginnt, wo der

Zwischenscheidenraum endet, letzterer, wie erwähnt, aber weit nach vorn gerückt ist, so ist damit auch die Lamina cribrosa mehr dem Augeninnern genähert. Dabei zieht sie mehr gestreckt gerade querüber durch den Sehnerven und ist beträchtlich verschmälert. In dem vorderen Theile des Sehnervenkopfes, und zwar in dessen äusserer Hälfte, sieht man die Laminafasern mit leicht bogenförmigem Verlauf (die Convexität des Bogens nach vorn gerichtet) über den abgerundeten äusseren Scleralrand auf die Innenfläche der Sclera herüberziehen, um in einem Abstande von etwa 1/3 Papillendurchmesser in die Chorioidea überzugehen. Die ganze Lamina cribrosa erscheint mitsammt den durch sie hindurchtretenden Opticusfasern von der Chorioidea über den äusseren Sclerotikalrand auf die Innenfläche der Sclera herübergezogen zu sein. Direct über dem äusseren Scleralrande ist die herausgezogene Masse von ziemlich beträchtlicher Dicke. Von da ab verschmächtigt sie sich nach aussen mehr und mehr, zeigt aber an vielen Präparaten nochmals eine kleine knopfförmige Anschwellung, ehe sie in die Chorioidea übergeht. Diese Herausziehung des zumeist nach aussen gelegenen vorderen Theils des Sehnervenkopfes über den Scleralrand hat nun zur Folge, dass die durch die Lamina hindurchgehenden Opticusfasern gezwungen sind, einen ganz eigenthümlichen Verlauf zu nehmen, bis sie sich in der äusseren Netzhauthälfte ausbreiten können. Die peripherstен nach aussen gelegenen Opticusfasern, welche bis dahin ziemlich gerade von hinten nach vorne zogen, biegen nämlich zunächst dem Scleralrande parallel oder wenigstens nahezu parallel der Innenfläche der Sclera nach aussen um, müssen aber dann an der Stelle, an welcher die vordersten Laminafaserzüge in die Chorioidea eingehen, zum zweitenmal, und zwar rückläufig umbiegen, um mit nach innen gerichtetem Bogen — um die von dem Papillenrande nach aussen abgedrängten äusseren Netzhautschichten herum — auf die Innenfläche der Netzhaut zu gelangen. Fig. 3 Taf. II soll die in Betracht kommenden Verhältnisse illustriren. Die herübergezogene Partie hängt fest mit der unterliegenden Sclera zusammen.

Am inneren Rande der Papille findet man ganz entgegengesetzte Veränderungen. An der Stelle, an welcher der Zwischenscheidenraum nach vorn endet, verändert die Sehnervenbegrenzung ihre bis dahin innegehaltene Richtung und biegt ziemlich brüsk — ganz ähnlich wie am anderen Auge — nach der Mitte des Sehnerven um. Die innersten Lagen der Sclera und die Chorioidea sind langgestreckt herübergezogen. Beide hängen fest mit einander zusammen und beide verschmächtigen sich nach der Spitze zu. Die Scleralfasern scheinen früher zu enden. Da, wo dies der Fall zu sein scheint, verschmächtigt sich die im ganzen hinteren Abschnitt überhaupt sehr dünne Chorioidea derart, dass sie nur mehr ein ganz dünnes, wenig pigmentirtes Häutchen darstellt. An dem am weitesten nach der Mitte zu vorspringenden Theile fehlt das Pigmentepithel fast vollständig, die Sehnervenfasernbiegen mit einer kleinen Anschwellung leicht über den herübergezogenen, inneren Begrenzungsrand des Sehnervenloches um. (Fig. 3 bei i).

Gerade an der Stelle der Sclera, an welcher die innersten Lagen nach der Mitte des Sehnerven zu umbiegen, findet sich in der Sclera viel Pigment angehäuft, ein Befund, den ich um deswillen glaube hervorheben zu müssen, weil er möglicherweise Bedeutung für die Deutung eines gelegentlich zu beobachtenden Augenspiegelbefundes hat. Man findet bei der Herüberziehung der Chorioidea am inneren Rande der Papille nämlich gelegentlich 2 deutliche Pigmentbogenlinien und zwischen diesen einen Halo von einer etwas lichteren Farbe, als sie der übrige Augengrund hat. Die eine dunkle Bogenlinie entspricht dem Ende der über die Sehnervenscheibe herübergezogenen Chorioidea, beziehungsweise der Grenze des Pigmentepithels gegen die Sehnervenfasern zu, welche ja gewöhnlich durch eine stärkere Pigmentanhäufung ausgezeichnet ist; die 2. Bogenlinie entspricht der ehemaligen Grenze der Sehnervenscheibe, und ihr Bild dürfte einmal dadurch zu Stande kommen, dass die Chorioidea an Dicke und damit auch an Pigmentgehalt nach vorn zu an der Stelle abnimmt, an welcher die Herüberziehung beginnt, dann aber auch möglicherweise dadurch, dass gerade an dieser Stelle, wie im vorliegenden Falle,

eine starke Pigmentanhäufung in den tieferen Schichten der Sclera besteht, welche sich im Augenspiegelbilde durch die Chorioidea hindurch (die ja im ganzen hinteren Abschnitt verdünnt ist) bemerklich macht. In Folge der Herüberziehung der Chorioidea ist die Netzhaut am inneren Rande der Papille etwas über den Sehnerven herübergerückt.

Die Centralgefässe werden gerade verlaufend gefunden. Durch die Herüberziehung am inneren Rande ist die Austrittsstelle der Gefässe auf der Sehnervenscheibe dem inneren Papillen-Rande beträchtlich genähert. Dass die Chorioidea im ganzen hinteren Abschnitt, besonders aber in der Umgebung des Sehnerven, sehr dünn ist, wurde bereits mehrfach erwähnt; das gleiche gilt für die Sclera. Nächst dem Sehnerven, der oben beschriebenen weichen Partie der Sclera entsprechend, sieht man an Meridionalschnitten die Sclerafasern sehr stark wellig verbogen. Das Gleiche findet man an Flächenschnitten von dieser Stelle. An solchen findet man zahlreiche Rundzellen, besonders in der Nachbarschaft der Gefässe.

Nachdem die eine Bulbushälfte zur Herstellung von Schnittpräparaten verarbeitet worden, wurde die andere Hälfte zur Herstellung von Flächenpräparaten verwendet. Zunächst wurde von der Stelle der Glaskörperablösung aus mit einem breiten Spatel der Glaskörper nach vorn zu von der Netzhaut losgelöst, was überall unschwer gelang. Wie hier noch erwähnt sein mag, konnte an dieser zweituntersuchten Bulbushälfte an dem abgelösten Glaskörper keine Abhebung der Hyaloidea gesehen werden. Die Oberfläche desselben erschien ganz glatt; von derselben liess sich ein ganz zartes dünnes Häutchen abziehen, das sich unter dem Mikroskop als eine homogene, structurlose Glaslamelle mit scharfen Bruchrändern darstellte. Auf demselben, das hier und da leicht gefältet ist, sieht man in grösseren Abständen rundliche durch Hämatoxylin gefärbte Kerne liegen, welche ihrerseits auf ganz lichten nur bei starker Vergrösserung sichtbaren und schwer zu umgrenzenden Zellplättchen aufsitzen. Es handelt sich hier um die Hyaloidea mit den sog. subhyaloidealen Zellen, wie sie von Schwalbe (Gräfe-Sämisch Bd. I. 1. S. 460) beschrieben werden. Den positiven An-

gaben von Schwalbe gegenüber sind die sich auf negative Befunde stützenden, neuerdings von Alt (Compendium der normal. und pathologischen Anatomie des Auges S. 213) geäusserten Zweifel nicht berechtigt. Von der Oberfläche des übrigen Glaskörpers mehr nach vorn lassen sich gleichbeschaffene Häutchen, wie an der Stelle der Ablösung, abziehen, auf denen auch wieder die vorerwähnten endothelartigen Zellen aufsitzend gefunden werden. Von dem nächst unter der Hyaloidea liegenden Glaskörper kann man gleichfalls dünne Häutchen abziehen, die aber sehr wesentlich von den von der äussersten Oberfläche erhaltenen verschieden sind. Während jene sich unter dem Mikroskop alshomogene Häutchen mit scharfen Bruchrändern darstellen, erscheinen diese als unregelmässig fetzig begrenzte Gewebsmassen, welche bei feiner Punktirung der dichteren Grundsubstanz hier und da eine undeutliche Faserstreifung zeigen. Ueber den Rand des Präparats sieht man dabei vielfach ganz kleine feine Fäserchen hervorragen. Die von den äussersten Schichten der eigentlichen Glaskörpersubstanz entnommenen Präparate werden reich an Rundzellen gefunden; nirgends aber gelingt es, endothelartige Zellen von dem Aussehen derer zu finden, wie sie an der Hyaloidea zahlreich gesehen werden. Auch an der Wandung der im Glaskörper befindlichen Hohlräume wurde vergeblich nach endothelartigen Zellen gesucht; überall wurden hier in einem dichteren Grundgewebe nur mehr oder weniger veränderte Rundzellen gefunden. An beiden untersuchten Augen wurde durch eine grössere Reihe von Präparaten festgestellt, dass der abgelöste Glaskörper eine membranöse Umhüllung besitzt. Am erst untersuchten Auge lag die Hyaloidea durchweg fest dem abgelösten Glaskörper an; an dem zweiten Auge mit der grösseren Glaskörperablösung, bei dem der Glaskörper beträchtlich verändert gefunden wurde, lag die Hyaloidea grösstentheils dem Glaskörper an, auf eine Strecke war sie von diesem etwas abgehoben. In beiden Augen wurde der Glaskörper also nicht entblösst von einem Umhüllungshäutchen gefunden, was ich der gegentheiligen Angabe von Iwanoff gegenüber hervorhebe, dessen Befund neuerdings durch die werthvollen Mit-

theilungen von Herzog Carl Theodor (Archiv f. Ophth. Bd. 25. 3. S. 123) in einer grösseren Reihe von Fällen eine Bestätigung erhalten hat. Ein anderes Verhalten wurde bei zwei hochgradig kurzsichtigen Augen beobachtet, deren anatomischer Befund weiter unten mitgetheilt wird.

Die Netzhaut lässt sich in der äusseren Bulbushälfte, sofern sie nicht schon abgelöst ist, sehr leicht von der unterliegenden Aderhaut abheben. In der inneren Hälfte wird sie nächst der Eintrittsstelle des Sehnerven gleichfalls nur sehr lose anliegend gefunden; weiter weg nach innen hängt sie dagegen sehr fest mit der Aderhaut zusammen, so dass es hier nicht gelingt, die Netzhaut in Zusammenhang abzulösen, sondern nur stückweise abzubröckeln.

Nachdem die Netzhaut an der Papille abgerissen, erkennt man, wie um die Papille herum, ganz besonders aber nach aussen, der Augengrund heller pigmentirt ist, so, dass nächst dem Rande der Papille bezw. des Conus ganz helle Stellen von unregelmässiger Begrenzung gesehen werden. Das Pigmentepithel scheint hier stark rareficirt zu sein.

Die Grenze der schon oben beschriebenen weichen Stelle der Sclera am hinteren Pol markirt sich an der Innenfläche durch eine bogenförmige Falte der Chorioidea, beziehungsweise Chorioidea und Sclera. Am äusseren Rande der Papille ist mit freiem Auge der Conus leicht zu erkennen. Man sieht eine dunkle Begrenzungslinie und innerhalb dieser einen zweiten Contour. Die erstere bedeutet die Grenze des Conus, der zweite die Grenze des Scleralkanals. An der Stelle des Conus findet man die sich über den äusseren Scleralrand herüberlegenden Opticusfasern, resp. die herausgezogenen Fasern der Lamina cribrosa. Am inneren Rande der Papille gelingt es dagegen nicht mit freiem Auge, trotz darauf gerichteter Aufmerksamkeit, an der Stelle der Herüberziehung der Chorioidea eine merkliche Veränderung zu finden, die dem ophthalmoskopisch hier oft wahrgenommenen Bilde entspräche.

Beim Loslösen der Chorioidea fällt auf, dass diese nach dem Sehnerven zu, namentlich nach aussen, aber auch nach innen, immer dünner wird, gleichzeitig aber auch immer fester

mit der Sclera zusammenhängt. Es gelingt nur durch vorsichtige Präparation, das sehr dünne, durchsichtige Häutchen, das aber doch noch eine ziemliche Festigkeit besitzt, in Zusammenhang bis zum Rande der Papille abzulösen. Bei weiterem Anziehen der Chorioidea löst sich vom inneren Rande der Papille in Zusammenhang mit der Chorioidea ein dünnes häutiges Gebilde quer über den Sehnerven ab, so dass an der Eintrittsstelle des Sehnerven die Chorioidea nicht plötzlich aufhört, sondern der Pigmentring von einem ganz dünnen Häutchen überspannt erscheint, an dem man unter dem Mikroskop peripher ganz feine circuläre Fasern sieht. An der Stelle, an welcher am inneren Rande der Papille die Chorioidea den Pigmentsaum gegen die Opticusfasern zeigt, scheint sich dieselbe bei ihrem Uebergang in den Sehnerven gespalten zu haben. Mit ihrem innersten Theil geht sie in das erwähnte dünne Häutchen ein, das den Pigmentring überspannt, mit dem anderen etwas tiefer in den Sehnervenkopf. Letztere Verbindung ist am inneren Papillenrande abgerissen; man sieht nur zwei kleine gegen einander gerichtete abgerissene Gewebszipfel (bei a und b Fig. 4 pag. 80), welche auf diesen Zusammenhang deuten. Diese Auffassung von einem doppelten Uebergang der Chorioidea in den Sehnervenkopf, einem oberflächlichen und einem tieferen, findet ihre Bestätigung in dem noch viel auffallenderen Verhalten an dem äusseren Sehnervenrande. Einmal sieht man hier als oberflächlichen Zusammenhang an der Stelle des Pigmentbogens das erwähnte diesen überspannende Häutchen sich ansetzen und dann den unter diesem gelegenen aus dem Sehnerven herausgezogenen Zipfel von Sehnervengewebe. Verfolgt man den herausgezogenen Zipfel durch den Sehnerven hindurch, so kommt man zu der Stelle am inneren Papillenrande, an welcher der auch hier bestandene tiefere Zusammenhang zwischen Chorioidea und Sehnerv durch das Abreissen gelöst wurde, in Gestalt kleiner Gewebsfetzen aber noch sichtbar ist.

Der Sehnervenkopf scheint nach diesem Befunde in der Chorioidealebene von Fasern durchzogen zu werden, welche von der Chorioidea ausgehen, — und damit in die Zugsrichtung der Chorioidea von innen nach aussen zu fallen. Die Heraus-

ziehung des Sehnerven über den äusseren Scleralrand macht ganz den Eindruck, als sei der Sehnervenkopf hier seitlich in einer Circulärfalte gefasst, und diese Falte dann stark nach aussen gezogen worden. Am besten dürften die beschriebenen Veränderungen an der Hand zweier kleiner Skizzen (Fig. 3 und

Fig. 3.



Fig. 4) verständlich werden, von denen die erste (Fig. 3) bei anliegender Chorioidea, die andere (Fig. 4) nach vorsichtiger Loslösung derselben von der Sclera gezeichnet wurde.

Fig. 4.

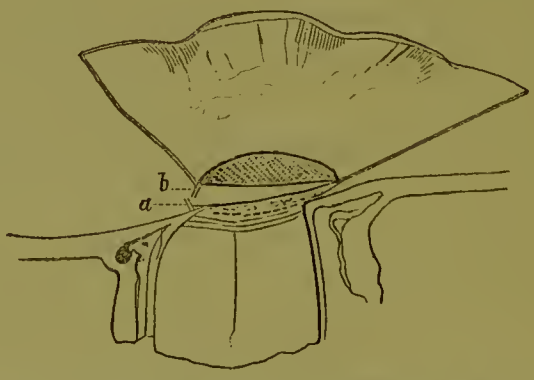

An der ersteren erkennt man am äusseren Papillenrande deutlich den Conus in seiner Grösse und Ausdehnung (die sich an den Conus anschliessenden lichteren Stellen des Augengrundes sind angedeutet); an der zweiten sieht man die doppelte Art des Uebergangs der Chorioidea in den Sehnervenkopf sehr deutlich an der äusseren Seite der Papille.

Dass die Chorioidea am hinteren Pol sehr dünn ist, wurde

bereits wiederholt erwähnt. Eigenthümlich ist, dass die meist verdünnte Stelle sich nahezu vollständig deckt — der Grösse und Ausdehnung nach — mit der weichen nachgiebigen Partie an der Sclera, und dass die Glaskörperablösung gleichfalls annähernd die gleichen Durchmesser hat.

Bezüglich des Verhaltens der Chorioidea nach Flächenpräparaten wäre noch zu erwähnen, dass das Pigmentepithel am hinteren Pol im Ganzen sehr spärlich ist, dass es hier neben Stellen, an denen es in normaler Anordnung vorhanden, auf ganze Strecken fehlt, und dass da, wo es vorhanden ist, die Pigmentepithelzellen sehr arm an Pigment sind. Was den Pigmentgehalt betrifft, so findet man nebeneinander alle Uebergänge von dunkel pigmentirten Zellen zu ganz pigmentlosen »Pigmentepithelzellen«. Hier und da erkennt man an den »Pigmentepithelzellen« nur bei Anwendung starker Vergrösserungen undeutlich einen Zellencontour; inmitten desselben sieht man einen oder zwei Zellkerne liegen, die bei nicht sehr aufmerksamer Untersuchung für freie Kerne gehalten werden können. Nach solchen Bildern, die alle Uebergänge darstellen, scheint das Pigmentepithel stellenweise vollständig zu Grunde gegangen zu sein.

An den oben erwähnten hellen Stellen der Chorioidea ist dieselbe sehr beträchtlich verdünnt. Man sieht hier nur vereinzelte veränderte Pigmentepithelzellen mit undeutlichem Contour, ausserdem grosse rundliche und ovale Kerne etwas tiefer in der Substanz der Chorioidea und ausserdem zahlreiche in den tieferen Schichten derselben liegende verästelte pigmentirte Stromazellen. Ueberall findet man mehr oder weniger feine Gefässe mit Gefässinhalt, längs derselben liegen stellenweise in kleinen Gruppen Rundzellen, die man vereinzelt in allen Theilen der Chorioidea findet.

Was die anderen Theile des Auges betrifft, so wurde dieser zum Theil schon oben gedacht. Es bleibt nur noch hinzuzufügen, dass Cornea und Iris ganz normal gefunden wurden, dass der Ciliarmuskel langgestreckt ist und vorzugsweise aus Meridionalfasern besteht, und dass an der Linse ganz die gleichen Veränderungen gefunden werden wie bei dem erst-

untersuchten Auge, nämlich die Gerinnungsmasse, welche die peripheren Linsenfasern auseinander gesprengt hat, und die zwischen den Linsenfasern liegenden Rundzellen am Aequator.

Es erübrigt zum Schluss nur noch, mit einigen Worten darauf einzugehen, inwieweit durch die an der Eintrittsstelle des Opticus gefundenen anatomischen Veränderungen das eigenthümliche Augenspiegelbild erklärt wird, das man bei myopischen Augen sieht.

Dass die Papille hier meist nicht rundlich, sondern mehr oval erscheint, wurde schon von Ed. v. Jäger richtig damit erklärt, dass die Papille durch die Ectasirung am hinteren Pol schräg gestellt werde, und dadurch der Querdurchmesser verkürzt erscheinen müsse. Es wurde auch ferner schon von diesem hervorgehoben, dass beim myopischen Auge der Querdurchmesser der Papille durch Herüberziehung des innern Randes über den Sehnerven häufig wirklich verkürzt sei. (Ed. v. Jäger, Dioptrik des Auges S. 61 und 62 Anmerk.)

Dass an der Papille des myopischen Auges, worauf ich hier aufmerksam machen möchte, die Austrittsstelle der Gefässe gewöhnlich ganz beträchtlich dem innern Rande näher gerückt erscheint, erklärt sich gleichfalls aus der Herüberziehung des innern Papillenrandes. Selbst bei der am erst untersuchten Auge beobachteten Knickung der Centralgefässe im vordersten Theil des Opticus lag die Austrittsstelle diesem näher. Die Knickung compensirte hier nicht vollständig den grösseren Effect der Herüberziehung. Auf die gleiche Veränderung am innern Rande ist die oft an der innern Seite zu beobachtende Biegung der Netzhautgefässe zu beziehen, welche sich um den schnabelförmig herübergezogenen Rand herumbiegen müssen.

Was das Aussehen der am inneren Papillenrande herübergezogenen Partie selbst betrifft, so haben Ed. v. Jäger und neuerdings nach ausgedehnten Untersuchungen Nagel über einen diese Stelle betreffenden Augenspiegelbefund Mittheilungen gemacht. Schon Ed. v. Jäger hat den Spiegelbefund auf die anatomisch nachweisbare Herüberziehung der Chorioidea, bezw. des ganzen innern Begrenzungsrandes des Opticus bezogen. (Ed. v. Jäger, Einstellungen S. 66 und 67 und Figuren 28 und

29). Dass der sichelförmige Abschnitt am inneren Papillenrand lichter (mehr gelblich) erscheint als der übrige Augenhintergrund, erklärt sich durch die nachweisbare Verdünnung der Chorioidea und die dieser Verdünnung entsprechende Rareficirung des Pigments an der herübergezogenen Stelle. An dem erst untersuchten Auge reicht das Pigmentepithel, bei nahezu normalem Aussehen, fast bis an den Rand der Herüberziehung. Obwohl die Herüberziehung, wie aus Fig. 1, Taf. I, ersichtlich, an diesem Auge schon eine sehr beträchtliche war, so ist es doch durch das eben erwähnte normale Verhalten des Pigmentepithels verständlich, dass bei der von Herrn Dr. Schreiber vorgenommenen Augenspiegeluntersuchung am inneren Papillenrand keine merkliche Veränderung gesehen wurde. An dem zweituntersuchten Auge waren die Veränderungen insofern etwas anders, als hier an der Spitze der Herüberziehung doch schon auf eine grössere Strecke das Pigment fehlte, resp. nur sehr spärlich war. Auf die Möglichkeit, dass das tiefer liegende Pigment in der Sclera da, wo es dicht beisammen liegt (wie im zweituntersuchten Auge), bei verdünnter, mehr durchscheinender, Chorioidea Einfluss auf das Augenspiegelbild nehmen kann, wurde oben bereits hingewiesen.

Noch einige Worte muss ich zufügen über das Bild des Conus an der Aussenseite der Papille. An dem zweituntersuchten Auge war — wie erwähnt — schon mit freiem Auge ein mässig grosser Conus zu sehen. Nach der Untersuchung ergab sich, dass derselbe nicht auf eine starke Verdünnung der Chorioidea an dieser Stelle mit Abrückung des Pigmentepithels zu beziehen war, sondern auf eine ausgiebige Herüberziehung einer breiten Falte des Sehnerven über den Scleralrand durch den Zug der Chorioidea, welche an Stelle des Conus vollständig fehlte und erst an dessen Grenze begann, so dass an der Stelle des durch den Pigmentbogen nach aussen deutlich begrenzten Conus nur heraus- resp. herübergezogenes Sehnervengewebe lag, Faserzüge der Lamina cribrosa mit eingeschlossenen Opticusfasern (vgl. oben den genaueren Befund).

Wenn man bei einer grösseren Anzahl myopischer Augen

das Augenspiegelbild der Papille und ihrer nächsten Umgebung genauer studirt, so wird man eine überaus grosse Mannigfaltigkeit in dem Bild des meist an der Aussenseite der Papille gelegenen sogen. Conus finden. Während man bei beginnender Myopie oft wohl nur die Papille etwas nach aussen verzogen, den Bindegewebsring ein klein wenig nach aussen verbreitert*), den Pigmentbogen etwas abgerückt, oder das Pigment unregelmässig verschoben findet, sieht man bei zunehmender Myopie, wie sich die Anfangs mässige Verbreiterung des Bindegewebsringes zu einem schmalen weissen Conus ausbildet, der von dem mit Verbreiterung des Conus mehr und mehr abrückenden Pigmentsaum begrenzt wird. Bei den höheren Graden von Myopie findet man dann, wie bekannt, die grossen hellen weisslichen oder weisslich gelben Coni an und um die Papille, die vielfach gestaltet sein können, und in denen man gelegentlich grössere Gefässe erkennt.

Die grosse Verschiedenheit des bald unter dem Namen Conus, bald unter dem des Staphyloma posticum beschriebenen Augenspiegelbildes wird allseitig hervorgehoben. So heisst es z. B. im Lehrbuch von Schweigger, um nur eins anzuführen, bei Besprechung des ophthalmoskopischen Bildes bei Myopie:

»Fast constant zeigen sieh bei Myopie Veränderungen an der Eintrittsstelle des Sehnerven und zwar an ihrem temporalen Umfange, wo in einem, der Regel naeh seharf begrenzten, sichel- oder halbmondförmigen Gebiet ein mehr oder weniger entwiekelter Grad von Atrophie der Chorioidea vorhanden ist. In manehen Fällen ist nur das Pigmentepithel entfärbt oder aueh zu Grunde gegangen, so dass das Chorioidalstroma mit grosser Deutliehkeit sichtbar wird. In den meisten Fällen aber ist aueh im Stroma eine unverkennbare Atrophie vorhanden, und die ganze Chorioidea wird in ein dünnes, strueturloses Häutehen verwandelt, welehes den weissen Reflex der Selera in keiner Weise absehwäeht. In manehen Fällen findet man im Bereich der Chorioidalatrophie noch einzelne grössere Gefässe erhalten. Diese versehiedenen Befunde kommen ziemlieh regellos vor. Manehmal ist bei hoehgradiger Myopie und einer fast dem ganzen Sehnervendurehmesser an Grösse gleiehkommenden Ausdehnung der atrophirenden Partie nur das Pigmentepithel entfärbt, während in anderen Fällen bei ge-

*) cf. Jäger, l. c. S. 48.

ringer Myopie vielleicht nur eine kleine aber völlig atrophische Sichel sich dem Sehnervenrande anschliesst.

»Die atrophische Partie ist gegen die angrenzende Chorioidea häufig durch eine ziemlich regelmässig rundliche, manchmal auffallend dunkel gefärbte Linie abgegrenzt; einzelne Fälle zeigen, wenn die Atrophie sich in der Chorioidea weiter verbreitet hat, wohl auch Andeutungen mehrerer solcher concentrischer Bogenlinien. In anderen Fällen erfährt die atrophische Partie eine mehr oder weniger unregelmässige Gestaltung«. (S. 30).

Bei dieser grossen und dabei anscheinend regellosen Mannichfaltigkeit des Augenspiegelbildes wird es die Aufgabe sein, durch weitere Untersuchungen, durch Vergleichung und Zusammenhalten der anatomischen und ophthalmoskopischen Bilder, auf der Basis bestimmter anatomischer Befunde bestimmte Formen des ophthalmoskopischen Bildes des sogen. Conus zu unterscheiden.

In dieser Richtung soll von mir ein erster Anfang damit gemacht werden, dass ich das bestimmte, wohl charakterisirte Augenspiegelbild, das wohl als conusförmige Verbreiterung des Bindegewebsrings am äusseren Papillenrande zu betrachten ist, und das entweder für sich allein vorkommt oder als Theilerscheinung eines grösseren mehr gelblichen Hofes, der sich an die Aussenseite der Papille anschliesst, — in Beziehung bringen möchte mit den an beiden untersuchten Augen beobachteten und im Vorstehenden ausführlich beschriebenen Herüberziehung der Lamina cribrosa über den Scleralrand herüber auf die Sclera*). Dass der durch dieses anatomische Verhalten bedingte Conus im Augenspiegelbilde als weisse Sichel erscheinen muss, geht aus dem beschriebenen Verhalten ohne Weiteres klar hervor. Das Bild der blendend weissen schmalen Sichel ist hier nicht dadurch bedingt, dass die an dieser Stelle zu einem durchsichtigen Häutchen verdünnte Chorioidea »den weissen Reflex der Sclera ungeschwächt« durchlässt; an der Stelle der Herüberziehung, an welcher die Chorioidea ja gänzlich fehlt, sieht man auf die herausgezogene weissliche Ner-

*) Den gleichen Befund erhielt ich schon vor längerer Zeit bei Untersuchung eines anderen myopischen Auges, über den anderswo berichtet werden soll.

vennmasse, in deren peripherem Theil ja bekanntlich die dicker werdenden weissen Faserzüge der Lamina cribrosa an Masse überwiegen. Wie ferner bekannt, verlieren die Opticusfasern mit ihrem Eintritt in die Lamina cribrosa ihre Nervenscheiden und werden damit durchsichtig, der Sehnervenkopf selbst damit durchscheinend. In Folge dieser durchscheinenden Beschaffenheit der herübergezogenen Nervenmasse wird sich ausser den weissen Laminafasern der weisse Reflex der direct unterliegenden Sclera im ophthalmoskopischen Bilde bemerklich machen und mit dazu beitragen, dass die sichelförmige Stelle der Herüberziehung in einem hellen Weiss erscheint. Wenn grössere Massen Pigment in den oberflächlichen Lagen der Sclera in der Nähe des äusseren Papillenrandes liegen, so wird dieses in Gestalt dunkler Fleckchen und Streifen inmitten der im Uebrigen weissen Sichel wahrgenommen werden können. Die Coni, um die es sich hier handelt, sind eben die kleinen Coni, welche Schweigger im Auge hat, wenn er sagt, dass gelegentlich bei ganz kleinen Coni die Atrophie (der Chorioidea) auffallenderweise eine sehr hochgradige sei, so dass sich in solchen Fällen eine »kleine aber völlig atrophische Sichel« an den Sehnerven anschliesse. Das auscheinend Auffallende, das in diesem Befund liegt, schwindet sofort, wenn man die Vorstellung aufgibt, dass man es hier mit einer »atrophischen Sichel« (einer durch hochgradige Atrophie der Chorioidea bedingten) zu thun habe, und sich der von mir für diese Fälle gegebenen Erklärung anschliesst. Dass die weisse Sichel nach aussen von einem dunkeln Pigmentsaum begrenzt erscheinen muss, wird aus Taf. I, Fig. 1, leicht verständlich, an welcher man sieht, wie das Pigmentepithel nach aussen abgedrängt und durch die herübergezogene Sehnervenmasse etwas aufgestellt ist (Fig. 1 bei p). Beim Blick von vorn auf das aufgeworfene Pigmentepithel wird dieses hier selbstverständlich sehr dunkel erscheinen müssen.

Es bleibt mir noch übrig, die Gründe anzuführen, welche mir die Berechtigung zu geben scheinen, von einer conusähnlichen Verbreiterung des Bindegewebsringes nach aussen als einer besonderen Form des als Conus beschriebenen Augen-

spiegelbildes zu sprechen. Diese Gründe sind zweifacher Art. Sie stützen sich einmal auf den ophthalmoskopischen Befund, den man bei beginnender Myopie und bei geringen Graden zunehmender Kurzsichtigkeit macht, und bei dem man alle Uebergänge von schmaler Verbreiterung bis zur conusförmigen starken Verbreiterung verfolgen kann; — und dann zweitens auf den mehrerwähnten anatomischen Befund, der die Berechtigung gibt, in den in Frage stehenden Fällen von einer Verbreiterung des Bindegewebsringes zu sprechen. Was nemlich die Frage betrifft, wodurch überhaupt anatomisch das ophthalmoskopisch wahrnehmbare Bild des Bindegewebsrings bedingt ist, so gibt darüber Ed. v. Jäger die folgende Erklärung:

»Betrachtet man den Sehnervenquerschnitt eines gesunden Auges im aufrechten Bilde bei der Einstellung des eigenen Auges für die Ebene der Netzhautgefässe, so erscheint derselbe häufig als eine mehr gleichmässig gefärbte, helle, weissgelbliche oder schwach graugelbe und in der Peripherie zwischen den Hauptgefässstämmen meist zart röthlich gefärbte Scheibe.

»In anderen Fällen, besonders bei der Einstellung des eigenen Auges für die Chorioidcal- oder Sclerotikalebene erscheint dagegen der grössere mittlere Theil der hellen Scheibe mehr weniger deutlich grau oder graubläulich gefleckt.

»Diese Flecken treten in sehr abweichender Zahl, Form und Gruppirung auf . . . . und sind entsprechend durch ein Netz heller gelbweisser, oft glänzender Streifen von einander getrennt, die stellenweise auch zu breiten Strängen oder Knoten anschwellen, in peripherischer Richtung aber in einen sämmtliche Flecken einschliessenden Ring übergehen. Dieser helle, weissgelbliche, den Randtheil der Sehnervenscheibe einnehmende Ring — oder bandartige Streifen hat eine individuell verschiedene Breite, die entweder allseitig gleich erscheint oder stellenweise zu- und abnimmt; er tritt im ganzen Umfang des Sehnervenquerschnitts deutlich hervor, oder ist nur theilweise, besonders nach aussen, gegen die Macula lutea zu, bestimmt wahrzunehmen.

»Seine äussere, meist sehr deutlich ausgeprägte Contour wird durch das oberflächliche Chorioidealpigment, oder bei geringerem oder grösserem Mangel desselben durch das Stroma der Chorioidea, seine innere Contour dadegen durch die Peripherie der eigentlichen Nervenmasse gebildet. Diese innere Contour ist oft mehr unbestimmt, wie verwaschen, in anderen Fällen aber sehr deutlich ausgedrückt.

»Meiner schon im Sitzungsberichte d. k. Akademie der Wissensch. vom 24. April 1854 ausgesprochenen Ansicht zur Folge prägt sich in den hellen, zwischen die einzelnen rundlichen Flecke gelagerten und

sie sodann sämmtlich umschliessenden Stellen des Sehnervenquerschnitts die Lamina cribrosa, sowie das Ende des innern Neurilemms (der Fortsetzung der inneren Nervenscheide), in den rundlichen Flecken aber die einzelnen Nervenbündel aus.

»Da ich mich ferner an Durchschnitten des Sehnerven überzeugte, dass die Fasern des äusseren Blattes der alle Nervenbündel einschliessenden inneren Nervenscheide zum Theile bis nahe zur Chorioidea aufsteigen und daher den Sehnerven auch an seinem inneren Ende bei dessen Durchtritt durch die Lamina cribrosa theilweise umgeben, so nannte ich späterhin jenen mit dem Augenspiegel sämmtliche Nervenbündel umschliessenden hellen Ring den Bindegewebs- oder (Sehnerven) Scheidenring«. (Jäger, Dioptrik S. 49 und 50).

Ich konnte, wie schon angegeben, an manchen Präparaten sehen, wie die den Sehnerven durch das Scleralloch begleitende Fortsetzung der inneren Nervenscheide, — sich allmälig verschmächtigend durch Abgabe von Querfaserzügen, welche zur Verstärkung der Lamina cribrosa beitrugen, — bis zur Spitze des schnabelförmig herübergezogenen Begrenzungsrandes verfolgt werden konnte, wo sie mit der Chorioidea zusammenhing. Chorioidea, innerstes Ende der Sehnervenscheide und innerste Faserzüge der Lamina cribrosa stehen am Rande der Papille demnach in directem, innigem Zusammenhang. Dieser Vereinigungsstelle entsprechend wird im Augenspiegelbild der sogen. Bindegewebsring gesehen. Anatomische Veränderungen dieser Stelle werden im Augenspiegelbild selbstverständlich ihren Ausdruck finden müssen, und dass eine Herausziehung des peripherstenTheils der Lamina über den Scleralrand herüber durch die Chorioidea als eine Verbreiterung des Bindegewebsringes im Augenspiegelbild erscheinen muss, ist nach dem Gesagten leicht verständlich.

II.

Zur Anatomie des hochgradig myopischen Auges mit ringförmigem Staphylom. (Erblindung bei schwerem Ieterus.)

Mit zwei Holzschnitten und einer lithographischen Tafel.

Die zwei weiteren Augen, deren anatomischer Befund im Nachstehenden mitgetheilt werden soll, verdanke ich gleichfalls der Freundlichkeit des Herrn Professor Nagel*). Dieselben stammen von einer 37jährigen Puerpera, bei welcher kurz vor dem Tode leider nur eine ganz flüchtige Augenspiegeluntersuchung vorgenommen worden war. Bei dieser wurde constatirt, dass bei hochgradiger Myopie beiderseits die Papille von einem breiten weissen Gürtel umgeben war. Patientin soll schon seit Jahren schlecht gesehen haben. Im 6. Monate der Schwangerschaft war plötzlich beiderseitige Erblindung unter schweren icterischen Erscheinungen eingetreten, in den allerletzten Lebenstagen hatte sich das Sehen wieder etwas gebessert.

Makroskopischer Befund.

Das zuerst untersuchte, in Müller'scher Flüssigkeit gut gehärtete, Auge zeigt exquisit myopischen Bau. Bei Durchschneidung desselben in der Richtung von hinten nach vorn im horizontalen Durchmesser entleert sich eine grosse Quantität Flüssigkeit, welche den grössten Theil des Glaskörperraums erfüllt hatte, während der abgelöste Glaskörper nur die allervordersten Theile des Bulbus nächst hinter der Linse ein-

*) Ich verdanke die Augen, sowie die Mittheilungen über den Krankheitsverlauf und Sectionsbefund der Güte meines verehrten Collegen, Prof. v. Säxinger, in dessen Klinik die Kranke gestorben ist. Im nächsten Hefte werden genauere Mittheilungen über den Fall folgen, hier erwähne ich nur, dass die Section den Befund acuter gelber Leberatrophie ergab. N.

nimmt. So hochgradig ist die Glaskörperablösung, dass die hintere Grenze derselben grösstentheils noch vor den Aequator zu liegen kommt. Nur auf der nasalen Seite ist eine dünne periphere Glaskörperschichte noch weit nach rückwärts zu verfolgen.

Form und Grössenverhältnisse sind am besten aus der Zeichnung (Fig. 5) pag. 91 direct ersichtlich.

Der grösste (äussere) Sagittaldurchmesser beträgt $31^1/_3$ Mm., der grösste (äussere) Querdurchmesser $25^3/_4$ Mm. Die Form ist nahezu regelmässig eiförmig, nur die Stelle des Sehnerveneintritts zeigt eine, vermuthlich erst post mortem entstandene leichte Einbiegung in der Ausdehnung des nach beiden Seiten beträchtlich, nach der inneren Seite aber am stärksten, erweiterten Zwischenscheidenraums. Die Sclera ist durchweg sehr dünn, am dünnsten über dem erweiterten Zwischenscheidenraume und am Aequator.

Als die eine Hälfte des eröffneten Bulbus in Wasser gebracht wurde, hob sich schon bei vorsichtigem Hin- und Herbewegen ein ganz dünnes Häutchen von der Innenfläche der Netzhaut ab, das sich, wie man bei genauerem Zusehen erkannte, in zwei spaltete, von denen das zu innerst gelegene (Fig. 5 bei h) so dünn und wasserklar ist, dass es leicht hätte übersehen werden können. Das andere, der Netzhaut näher gelegene Häutchen ist viel dicker und erscheint gefleckt. Bei der nöthigen Vorsicht gelang es, die beiden Häutchen nicht nur von der unterliegenden Netzhaut, sondern auch unter einander auf grössere Strecken zu trennen, und zwar bis auf eine Entfernung von circa 7 Mm. von der Ora serrata. Von da an hingen sie fest unter einander und fest mit der unterliegenden Netzhaut zusammen. Von der Bedeutung derselben wird weiter unten, bei Mittheilung des mikroskopischen Befundes, die Rede sein.

Cornea, Iris und Linse erschienen auf dem Durchschnitt normal, der Ciliarmuskel zeigte die dem myopischen Auge eigenthümliche Form.

Mikroskopischer Befund.

Nach dem Befund der beiden erst untersuchten, schwach kurzsichtigen, Augen war die Untersuchung eines hochgradig

Fig. 5.

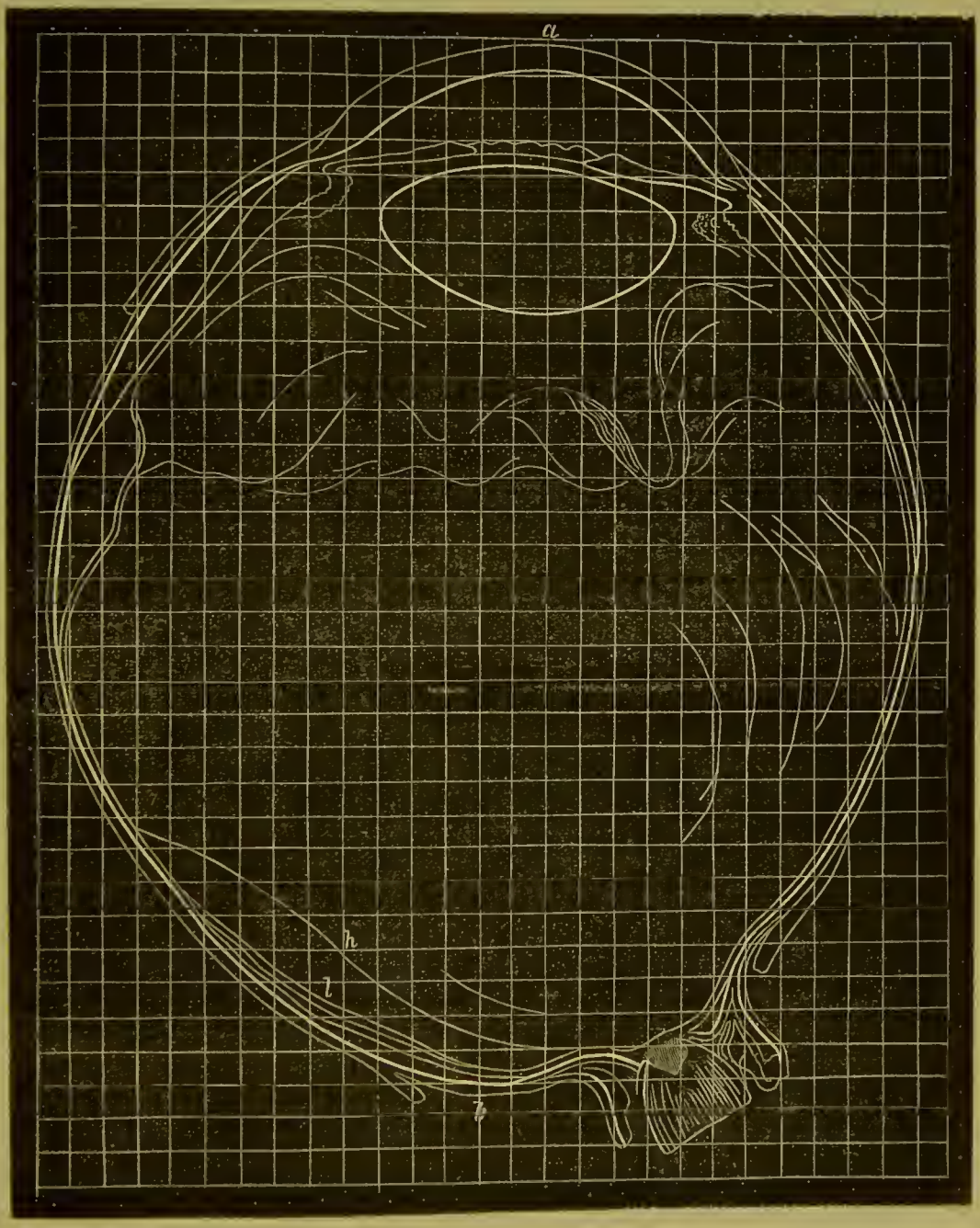

kurzsichtigen Auges von allergrösster Wichtigkeit. Nachdem die Untersuchung der erst untersuchten Augen den Nachweis einer Verschiebung des innersten Theiles des Sehnervenendes in temporaler Richtung mit Herüberziehung der Chorioidea resp. Netzhaut über den inneren und Herausziehung am äusseren Rande geliefert hatte, musste sich die Frage aufdrängen, ob beim myopischen Auge mit ringförmigem Staphylom denn nicht ganz andere Verhältnisse bestehen? Das Bild des einseitig am äusseren Papillenrande auftretenden Conus fand in leicht verständlicher Weise seine Erklärung durch den bei den beiden erst untersuchten Augen zu machenden Befund der Herausziehung am temporalen Rande der Papille. Wie verhält sich die Sache nun aber beim Ringstaphylom? Sollte vielleicht — wie dort einseitig — hier allseitig rings um die Papille herum eine Herüber-, resp. eine Herausziehung stattfinden? Schien eine solche Annahme schon von vornherein wenig wahrscheinlich, so ergab denn auch die mikroskopische Untersuchung von Horizontalschnitten durch den Sehnerven die Unrichtigkeit derselben. In überraschend deutlicher Weise zeigte sich, dass auch hier, wie bei den beiden erstuntersuchten Augen, der Sehnervenkopf in temporaler Richtung stark herübergezogen war. Dem hohen Grade der Myopie entsprechend waren selbstverständlich auch die Veränderungen, welche am hinteren Bulbusabschnitte gefunden wurden, sehr erhebliche. Wäre die Untersuchung der beiden schwach kurzsichtigen Augen nicht vorausgegangen, so würde es vielleicht schwer gefallen sein, die weit vorgeschrittenen Veränderungen richtig aufzufassen; so aber war es bei einer sorgfältigen Untersuchung unschwer, die Beziehungen der hochgradigen Veränderungen des stark kurzsichtigen zu den Anfangsveränderungen des schwach kurzsichtigen Auges zu erkennen.

Und gerade, wie mit dem Augenspiegel verfolgt werden kann, wie mit zunehmender Kurzsichtigkeit der Anfangs nur temporalwärts sichtbare Conus mehr und mehr nach oben und nach unten fortschreitet und schliesslich zum sogen. Ringstaphylom wird, so wird dieser Uebergang vom lateralen Conus zum ringförmigen Gürtel auch verständlich, wenn man die

anatomischen Befunde vom schwach und vom stark myopischen Auge neben einander hält. Wie verschieden auch das Bild ist, der anatomischen Untersuchung gelingt es, an dem Auge mit ringförmigem Staphylom doch noch die Anfangsveränderungen des schwach kurzsichtigen Auges zu erkennen, nur erheblich modificirt durch weit fortgeschrittene atrophirende Veränderungen, welche sich an der Chorioidea rings um die Papille etablirt haben.

Schon bei Betrachtung mit freiem Auge erkennt man an den durch Hämatoxylin gefärbten Schnitten deutlich die starke Herüberziehung des innersten Theils des Sehnervenkopfes in temporaler Richtung. Besonders deutlich ist zu sehen, wie die dunkel gefärbte innere Körnerschichte schräg nach vorn, weit über den Scleralrand bis fast in die Mitte des Sehnerven herübergezogen ist, während man umgekehrt auf der äusseren Seite der Papille die äusseren Netzhautschichten in abrückend schräger Linie erst ein Stück weit weg von dem Papillenrande beginnen sieht.

In der Absicht, an den Schnittpräparaten das Verhältniss von Chorioidea und Netzhaut zu einander und zum Opticus besser erkennen zu können, wurde, bevor das Präparat eingebettet wurde, die Netzhaut vorsichtig von der Chorioidea, und diese vorsichtig von der Sclera bis zum Opticus abgelöst. Während ersteres sich überall leicht ausführen liess, war die Trennung der Chorioidea von der Sclera nahe dem Opticus stellenweise sehr schwierig.

Der innere Begrenzungsrand des kurzen Scleralkanals ist in der Art verändert, dass der nasale Scleralrand auf Horizontal-Schnitten schnabelförmig ausgezogen und gegen die Mitte des Opticus hereingezogen erscheint, während der ein wenig weiter rückwärts stehende temporale Scleralrand stumpfwinkelig abgerundet ist. In der Richtung des schnabelförmig ausgezogenen nasalen Scleralrandes, resp. über diesen hinaus, sieht man nun die inneren Netzhautschichten sich noch weit bis gegen die Mitte des Sehnerven hin fortsetzen, an einzelnen Präparaten bis nahe an die annähernd in der Achse des Opticus verlaufende Centralgefässe heran, in welchem Falle sich

dann die ganze Opticusmasse, welche die innere Netzhauthälfte versorgt, durch den schmalen Zwischenraum zwischen Ende der vorgeschobenen inneren Netzhautschichten und Centralgefässe hindurchzwängen muss. Um dahin zu gelangen, müssen selbstverständlich die an der inneren Seite des Opticus befindlichen Opticusfaserbündel ihre bis zum Eintritte in den Scleralkanal eingehaltene gerade Richtung aufgeben und temporalwärts umbiegen. Dann biegen sie unter einem spitzen Winkel abermals um, um sich auf der Netzhaut auszubreiten. Was das nähere Verhalten der herübergezogenen Netzhautschichten betrifft, so ist die dunkel gefärbte innere Körnerschichte mit der davor liegenden molekulären Schichte und Schichte der Ganglienzellen bis zum Ende der Herüberziehung zu verfolgen. An dem Scleralrande liegt, wie es scheint, die innere Körnerschichte diesem direct auf, etwas vom Sehnerven weg sieht man in schräger Linie successive Zwischenkörnerschichte, äussere Körnerschichte und Stäbchenschichte auftreten. Die in der Zwischenkörnerschichte sichtbaren feinen Radiärfasern sind etwas schräg gestellt, mit ihrem inneren Ende nach dem Sehnerven zu geneigt. Auch an dem über den Scleralrand auf den Opticus herübergezogenen Theil sieht man, wenigstens nächst dem Scleralrand, noch einige Ueberreste der Zwischenkörnerschichte der äusseren Fläche der inneren Körnerschichte aufsitzen in Gestalt einzelner heller Körnchen und feiner Fäserchen, welche letztere hier und da lang ausgezogen sind und kleine Hohlräume begrenzen, so dass hier ein Bild entsteht, welches an ein gering entwickeltes Netzhautödem erinnert.

Die Chorioidea ist auf der inneren Seite nächst der Papille, in der Ausdehnung des Staphyloms, sehr dünn und fast frei von Pigment. An einzelnen Präparaten kann man noch die Elastica als innerste Begrenzung bis nahe an den Scleralrand verfolgen, die äusserste Spitze des vorgeschobenen Scleralrandes erreicht sie aber nicht ganz, sie endet vielmehr etwas vorher, wie es scheint, abgerundet, beziehungsweise nach vorn umgerollt. Ihrem Ende sieht man vielfach etwas Pigment aufliegen. Die, zahlreiche Rundzellen und ovale Kerne enthaltenden, Faserzüge des verdünnten Chorioidalgewebes gehen

einestheils direct in das Scleralgewebe an der Spitze des Scleralrandes ein, anderntheils lassen sich die mehr nach innen gelegenen Faserzüge direct in den Sehnerven hinein verfolgen, wo sie den vordersten Theil der Lamina cribrosa bilden*). Ob ein feiner, dünner Faserzug, den man an manchen Schnitten unter den herübergezogenen Netzhautschichten bis weit nach der Mitte des Opticus verfolgen kann, — was nach den früheren Befunden sehr wahrscheinlich ist — in directem Zusammenhange mit der Chorioidea steht, konnte trotz besonders darauf gerichteter Aufmerksamkeit nicht mit Sicherheit festgestellt werden.

Etwa über dem inneren Drittel des auf der Innenseite stark erweiterten Interraginalraumes wird die nach dem Sehnerven zu sehr dünne Chorioidea ziemlich plötzlich beträchtlich dicker und bekommt von dieser Stelle an, welche der Grenze des Ringstaphyloms entspricht, auch ihr gewöhnliches Aussehen wieder. Hier fängt mit einer kleinen Pigmentanhäufung der Pigmentepithelbelag wieder an; von hier ab sieht man wieder zahlreiche kleinere und grössere Gefässquerschnitte, von denen die letzteren den Dicke-Durchmesser der Chorioidea, welche im hinteren Bulbusabschnitte durchweg sehr dünn ist, übertreffen, wodurch sie nach der Sclera, beziehungsweise nach der Retina über die übrige Chorioidea hervorragen. Die Stelle, an welcher die vom Papillenrande etwas abgerückten äusseren Netzhautschichten mit dem Auftreten der Stäbchenschichte vollzählig werden, deckt sich nicht mit der eben erwähnten Stelle des plötzlichen Dickerwerdens der Chorioidea, welche letztere der Grenze des Staphyloms entspricht, sondern liegt dem Papillenrande etwas näher.

Wenn beim myopischen Auge die Vergrösserung des blinden Flecks dadurch bedingt ist, dass die Stäbchenschichte vom Papillenrande abrückt, so wird daher dieser Befund bedeuten, dass die Grenze des vergrösserten blinden Flecks auf der inneren Seite des Ringstaphyloms nicht mit der Grenze dieses zusammenfällt, sondern näher an der Papille liegt. Anders ist

*) Ueber die Betheiligung der Chorioidea an der Bildung der Lamina cribrosa cf. A. f. O. Bd. 25. 3. p. 232.

das Verhalten an der äusseren Seite der Papille; hier deckt sich, wie hier bereits erwähnt sein soll, die Grenze des Staphyloms mit der Stelle des Wiederauftretens der abgerückten Stäbchenschichte, und damit auch mit der Grenze des blinden Flecks.

Nächst dem äusseren, abgerundeten Sehnervenrande findet man ähnliche Verhältnisse wie an dem zweituntersuchten Auge. Auch hier sieht man die Herausziehung der peripherstenSehnervenmaasse über den Scleralrand; nur sind die betreffenden einzelnen Opticusfaserbündel viel schwieriger wie dort, resp. vielfach überhaupt nicht mehr in ihrem Verlauf durch die herausgezogene Partie hindurch zu verfolgen. Ferner ist der Zusammenhang der zopfartig herausgezogenen Opticusmaasse mit der Chorioidea, der dort sehr deutlich zu erkennen war, dadurch hier nur undeutlich zu erkennen, dass die Chorioidea auf eine Strecke von über $1^1/_2$ Papillendurchmesser derart verdünnt ist, dass man an ihrer Stelle nur mehr einige wenige, locker unter einander zusammenhängende Faserzüge sieht, zwischen denen Rundzellen, ovale Kerne und viel Rudimente von den äusseren Netzhautschichten liegen, bei welchen letzteren es auffallend erscheinen muss, wie sie bei der Loslösung der Chorioidea dorthin gelangt sind. Soviel man nun an den Schnittpräparaten erkennen kann, gehen diese feinen Faserzüge zum Theil in die herausgezogene Opticuspartie ein, zum anderen Theil über den Scleralrand querüber in den Opticus, sowie ferner in das Gewebe des Scleralrandes. Da sich bis zu dieser Stelle auch Faserzüge von der inneren Opticusscheide verfolgen lassen, so scheint nach manchen Präparaten hier ein directer Uebergang von Fasern, die von der Pialscheide aufsteigen, und Chorioidealfaserzügen zu bestehen*).

Nächst dem Scleralrande fehlen auf die Strecke der mehrerwähnten peripheren Herausziehung des Opticus die eigentlichen Netzhautelemente gänzlich; am Ende derselben, beziehungsweise ein klein wenig früher beginnt die innere Körner-

*) Axel Key und Retzius zeichnen diesen Zusammenhang als eine directe Fortsetzung der Fasern der Pialscheide. Dr. Kuhnt. Zur Kenntniss des Sehnerven und der Netzhaut. A. f. O. XXV. 3. p. 228.

schichte mit der moleculären und Ganglienschichte der inneren Körnerschichte sitzen nur hie und da noch kleine Reste der Zwischenkörnerschichte auf, die äusseren Netzhautschichten beginnen erst weit weg vom Sehnervenrande in schräger Linie, am weitesten weg die Stäbchenschichte. Das Auftreten dieser letzteren fällt mit der Stelle der Chorioidea zusammen, an welcher diese merklich dicker wird und ihren Pigmentbelag wieder bekommt, unter dem die Elastica wieder deutlich zu erkennen ist, die weiter nach dem Sehnerven zu nicht mehr gesehen werden kann — mit einem Wort: mit der Grenze des sogen. Staphyloms. Auch auf der Aussenseite der Papille sieht man die Radiärfasern der Netzhaut schräg gestellt, mit dem unteren Ende der Papille zugeneigt, was nach dem mitgetheilten Verhalten der äusseren Netzhautschichten eigentlich kaum noch der besonderen Erwähnung bedarf.

Dass der Zwischenscheidenraum nach beiden Seiten hin stark erweitert ist, am stärksten aber an der nasalen Papillenseite, wurde bereits erwähnt. Die ihn nach vorn begrenzende Sclera ist sehr dünn, wodurch das vordere Ende des Zwischenscheidenraums dem Augeninnern sehr nahe gerückt erscheint, wodurch ferner die Kürze des Scleralkanals und damit wiederum die geringe Mächtigkeit der Lamina cribrosa bedingt ist. Von der inneren Wand des kurzen Scleralkanals ziehen die Faserzüge der letzteren in flachem Bogen, dessen seichte Concavität nach vorn gerichtet ist, querüber zur gegenüberliegenden Seite. Ihr grösserer Theil geht in die gegenüberliegende Wand, während die zuvorderst gelegenen Faserzüge sich, wie es scheint, herüber über den äusseren Scleralrand in die seitlich herausgezogene Opticuspartie fortsetzen. Damit erscheint die Lamina cribrosa nach vorn in das Augeninnere gerückt.

In dem rückwärtigen Theil des Sehnerven scheint neben den grösseren und kleineren ovalen Kernen die Zahl der Rundzellen nicht unbedeutend vermehrt zu sein. Die Zeichnung (Fig. 3. Taf. III.), welche die vorstehend beschriebenen Verhältnisse veranschaulichen soll, steht in ihrer Ausführung hinter den 3 anderen Figuren (auf Taf. I. u. 2) zurück, welche von geübterer Hand gefertigt sind.

Die Verschiedenheit und doch auch wieder die Aehnlichkeit des eben mitgetheilten, bei dem hochgradig kurzsichtigen Auge zu constatirenden, Befundes und des Befundes beim erst untersuchten Auge mit beginnender Myopie, ist sehr auffallend. In beiden Fällen besteht eine beträchtliche Verschiebung des Sehnervenendes in temporaler Richtung, eine Herüberziehung über den Sehnerven am medialen, und eine Herausziehung am temporalen Papillenrande, beides bei dem stärker kurzsichtigen Auge in höherem Grade. Während aber beim geringkurzsichtigen Auge am medialen Rande die Herüberziehung den Scleralrand, die Chorioidea und die Netzhaut in gleicher Grösse betraf, so dass sich die einzelnen herübergezogenen und übereinanderliegenden Häute, die, wenn auch theilweise etwas verschmächtigt, doch gut als solche zu erkennen und zu verfolgen waren, deckten, — ist das Verhalten beim hochgradig kurzsichtigen Auge ein durchaus anderes. Die inneren Netzhautschichten lassen sich weit herüber bis nahe zur Opticusmitte deutlich verfolgen, nicht aber ist das gleiche mit der Chorioidea der Fall; unter den herübergezogenen, inneren Netzhautschichten sieht man zwar stellenweise einen schmalen Faserstreif, der aller Wahrscheinlichkeit nach von der Chorioidea abstammen dürfte, den man aber bei der weitfortgeschrittenen Atrophie, welche die Chorioidea im ganzen hinteren Bulbusabschnitt, ganz besonders aber nächst um den Opticus herum betroffen hat, nicht direct in die Chorioidea hinein verfolgen kann. Durch diese hochgradige Atrophirung wird es auch verständlich, warum man beim hochgradig kurzsichtigen Auge, obwohl hier die Herüberziehung am inneren Rande über die Papille, wie in unserem Fall, eine sehr bedeutende sein kann, bei der Augenspiegeluntersuchung dennoch keine auffallende Veränderung, die der Herüberziehung entspricht, wahrnimmt*). Durch

*) Gelegentlich kann man doch wohl auch bei hochgradig kurzsichtigen Augen die Herüberziehung der Netzhaut am inneren Papillenrande erkennen. Mitunter sieht man nemlich bei solchen die innere Hälfte der Papille wie von einem ganz feinen, durchsichtigen Schleier bedeckt, der nahe der Mitte der Papille bogenförmig endet. Um den Begrenzungsrand herum müssen sich die aus der Tiefe aufsteigenden Centralgefässe,

die herübergezogene durchsichtige Netzhaut und durch den darunter liegenden dünnen, pigmentfreien Faserzug hindurch sieht man hier auf den Opticus, dessen weiss-röthliche Farbe für das Augenspiegelbild dieser Stelle massgebend sein wird, während beim geringkurzsichtigen Auge, bei dem unter der herübergezogenen Netzhaut die Chorioidea in gleicher Ausdehnung deutlich als solche zu sehen ist, das Augenspiegelbild der Herüberziehung am inneren Rand durch den, wenn auch etwas verminderten, so doch immerhin noch reichlichen, Pigmentgehalt der herübergezogenen Chorioidea bestimmt wird, indem man hier durch die durchsichtige Netzhaut erst durch die verdünnte pigmentirte Chorioidea auf den Opticus sieht.

Was den vorderen Bulbusabschnitt betrifft, so werden Hornhaut und Iris auf Schnittpräparaten ganz normal gefunden. Der Ciliarmuskel hat die dem myopischen Auge eigenthümliche Form, seine Meridionalfasern, welche fast seine ganze Masse ausmachen, reichen weit nach rückwärts, nahezu bis zur Ora serrata. Der Pigmentüberzug der Iris ist sehr dick und schlägt sich etwas um den Pupillenrand herum, der Pigmentüberzug der Ciliarfortsätze erscheint dagegen sehr licht. Im vordersten Theil des Ciliarmuskels, in der Gegend des Ligamentum pectinatum und des Schlemm'schen Canals sieht man zahlreiche Rundzellen. Die Netzhaut wird nach der Ora serrata hin merklich dünner; zieht man sie von der Chorioidea nach vorn hin ab, wobei nächst der Ora serrata das Pigmentepithel fest an ihrer hinteren Fläche hängen bleibt, so sieht man schon makroskopisch, besonders gut am gefärbten Präparat, auf eine Breite von c. 2 mm, zumeist nach vorn nächst hinter der Ora serrata — zahlreiche sehr kleine, helle Tüpfel inmitten der im übrigen durch Hämatoxylin dunkel gefärbten Netzhaut. Unter dem Mikroskop erkennt man, dass an den hellen Stellen, welche sich jetzt zum Theil als vielfach verschlungene Figuren darstellen, die Körner der dunkelgefärbten Körnerschichten fehlen, und nur die Opticusfasern mit ihren Kernen, sowie tiefer liegende

bezw. deren Aeste, etwas herumschlagen, ehe sie sich in der inneren Netzhauthälfte verbreiten. Ich bin geneigt, diesen Augenspiegelbefund auf die Herüberziehung der inneren Netzhautschichten zu beziehen.

Kerne und helle, nicht gefärbte Körnchen sichtbar sind. An Schnittpräparaten von dieser Stelle sieht man, das die am Flächenpräparat als helle Flecken erscheinenden Stellen ödematös entartet sind, und dort durch das Netzhautödem die Körnerschichten auseinandergedrängt sind. Die die ödematösen Stellen begrenzenden Radiärfasern sind stark nach vorn geneigt. In den Hohlräumen des Oedems sieht man vielfach ein Gerinnsel.

Aber nicht nur in allernächster Nähe der Ora serrata, sondern schon auf eine grössere Strecke weiter rückwärts findet man die Netzhaut merklich verändert. Die einzelnen Schichten werden immer schmäler und schmäler, bis sie schliesslich gar nicht mehr gesondert als solche zu erkennen sind. Zuletzt sieht man nur noch eine äussere, die gefärbten Körner enthaltende, Lage und die darüber liegende Opticusfaserschichte. Da, wo dies der Fall, gerade an der Stelle der stärksten Verdünnung, findet man das vorerwähnte Netzhautödem.

Wie oben bereits angegeben, konnte man das sich von der Netzhaut abhebende zarte Häutchen, beziehungsweise die 2 feinen Häutchen nur bis auf etwa 7 mm von der Ora serrata von der Netzhaut ablösen, resp. nur bis hieher beide Häutchen isoliren. Hier hiengen sie einestheils fest untereinander, anderntheils fest mit dem Glaskörper und der Netzhaut zusammen. An Schnittpräparaten erkennt man nun die Ursache für dieses Verhalten. In geringem Abstand von der Innenfläche der Netzhaut sieht man nemlich eine leicht wellenförmige, doppelt contourirte Linie den Glaskörper begrenzen. Diese doppelt contourirte Linie dürfte den mehrerwähnten beiden Häutchen entsprechen. Da, wo sie sich der Innenfläche der Netzhaut nähert, ist sie durch feine Fasern mit dieser fixirt. Da diese Verbindungsfäden an vielen Stellen in annähernd gleichem Abstand auftreten, so erscheint dadurch die Abhebung arkadenförmig.

Während der aufliegende Glaskörper im Grossen und Ganzen eine feine, der Netzhautinnenfläche parallele, Streifung erkennen lässt, sieht man an der Stelle der feinen Verbindungsfäden vielfach feine Linien in den Glaskörper hineingehen, die meist gestreckt, gelegentlich auch gewunden sind, Anfangs in vertikaler Richtung in die Glaskörperrinde eintreten, bald aber rechtwinklig

umbiegen. Trichterförmige Einstülpungen der Grenzmembran konnte ich dabei nicht beobachten. Dahin gestellt lasse ich, ob es sich auch hier bei diesen Bildungen um die von Dr. Herzog Carl in Bayern ausführlich beschriebenen Spalträume des Glaskörpers handelt, die nach dessen Beschreibung nach dem Sehnerven zu viel deutlicher werden sollen, und die sich »wie in ein allgemeines Reservoir, in den zwischen Limitans und Nervenfaserschichte liegenden Lymphraum öffnen« *). Zellige Elemente konnte ich längs der Streifen nirgends wahrnehmen.

Die eben beschriebene eigenthümliche Bildung an der Innenfläche der Netzhaut ist wohl auf den an dieser Stelle von Henle u. Merkel angenommenen Lymphraum zu beziehen **).

Erwähnt muss noch werden, dass auf der Aussenfläche der Grenzmembran relativ zahlreiche ovale und rundliche Kerne sitzen, wie auch auf den feinen Verbindungssträngen, welche das abgehobene Häutchen an der Netzhaut fixiren, sowie dass vereinzelte ovale Kerne und Rundzellen auch auf der Innenfläche derselben, bezw. in der peripherstenGlaskörperschichte gesehen werden.

Was das Verhalten der Chorioidea betrifft, so wurde diese durchweg sehr dünn, am dünnsten im hinteren Abschnitt gefunden. Ueber ihr Verhalten daselbst war bereits oben die Rede. Bei Herstellung von Flächenpräparaten fiel auf, dass sich die Chorioidea auf grössere Strecken nur schwer in einzelne Schichten zerlegen liess. Das Pigmentepithel sitzt im hinteren Abschnitt nur sehr los auf, vom Aequator nach der Ora serrata schon fester. Beim Abziehen der Netzhaut bleibt — wie bereits oben bemerkt — an der Ora serrata das Pigment fest auf der Netzhaut sitzen. Das aufsitzen gebliebene Pigmentepithel besteht aus kleinen, sehr dunkeln, unregelmässig geformten Zellen, deren Mitte merklich lichter ist und hier den rundlichen Kern erkennen lässt.

---

*) Dr. Herzog Carl in Bayern. Beiträge z. Anatomie u. Pathologie des Glaskörpers. Arch. f. Ophth. Bd. XIV. 3. S. 145 u. f.

**) Henle u. Merkel. Ueber die sogen. Bindesubstanz der Centralorgane des Nervensystems, Zeitschr. f. rat. Medic. 3 Reihe. Bd. 25. 1. S. 62 u. 63.

An der Stelle des Conus fehlt das Pigmentepithel vollständig, an seinem Rande tritt es in dichter Aneinanderlagerung auf, seine Zellen sind hier meist klein und unregelmässig configurirt. Unweit davon sieht man das gewöhnliche, regelmässige Mosaik, nur dass die Zellen zum Theil sehr spärlich pigmentirt sind. Die Pigmentkörnchen liegen zum Theil längs des Randes, zum Theil unregelmässig vertheilt im Innern der Zelle. Hier und da ist die Rarefication des Pigments so weit fortgeschritten, dass man nur noch ein regelmässiges Mosaik von blassen, platten, polygonalen Zellen mit rundem Kern sieht, »Pigment«epithelzellen, die ihr Pigment vollständig verloren haben. Nach dem Aequator zu sieht man vielfach mehr oder weniger grosse Lücken im Pigmentepithel, die Zellen haben hier nur sehr lose aufgesessen. Von dem Aequator an nach vorn sitzen sie wieder viel fester auf. Dabei verändern sie ihren Charakter, sie werden kleiner, ihre Form wird unregelmässig. Neben solchen, die ihr Pigment fast vollständig verloren haben, sieht man andere sehr dunkel pigmentirt. Vielfach liegen schmale, längliche Pigmentzellen dicht aneinder gelagert zusammen und bilden dann in toto schwarze verästelte Flecken. Sowohl im vorderen Abschnitt als auch im hinteren sieht man zwischen und auch in den mehr oder weniger veränderten Pigmentepithelien kleinere und grössere schön rothe Kugeln von homogenem Aussehen liegen, welche wohl eine Beziehung zu dem Farbstoff der veränderten Pigmentepithelien haben dürften, und durchaus nicht mit conglomerirten Pigmentkörnchen zu verwechseln sind. Das, was an den Flächenpräparaten der Chorioidea auf den ersten Blick am meisten auffällt, das ist die starke zellige Infiltration der Intervascularräume, die stellenweise so stark ist, dass Zelle dichtgedrängt an Zelle liegt. Die Infiltration nimmt nach vorn zu etwas ab, ist aber auch dort immer noch eine sehr erhebliche. An der Choriocapillaris, die im übrigen, bis auf den Gefässinhalt, von dem gleich die Rede sein soll, ziemlich normale Verhältnisse bietet, sieht man in den Intervascularräumen meist nur vereinzelte Rundzellen, nur hie und da liegen sie dicht beieinander und erfüllen wohl auch gelegentlich die ganzen Intervascularräume. In der mittleren

Schichte (der kleinen Gefässe) und in der äusseren Schichte (der grösseren Gefässe) ist die Infiltration durchgängig eine viel stärkere. Nachdem die Untersuchung der beiden erstbeschriebenen myopischen Augen, die vollständig gesund waren und gut functionirten, gleichfalls eine, wenn auch nur mässige, Infiltration der Chorioidea mit Rundzellen ergeben hatte, darf man wohl auch die bei dem hochgradig kurzsichtigen Auge gefundene hochgradige Infiltration, mindestens zum grossen Theil, mit der Myopie als solcher in Zusammenhang bringen.

Flächenpräparate von der Chorioidea waren ein vorzügliches Untersuchungsobject für das Studium der Veränderungen des Gefässinhalts, welche offenbar durch die Allgemeinerkrankung bedingt sind, während welcher die beiderseitige Erblindung aufgetreten war. An den Gefässen aller Schichten, weniger gut an denen der Choriocapillaris als besonders an den kleinen Gefässen der mittleren Schichte sieht man nemlich neben den rothen und den relativ zahlreichen weissen Blutkörperchen noch grosse, den Durchmesser der weissen Blutkörperchen um das Mehrfache übertreffende, durch Hämatoxylin matt gefärbte Kugeln von wechselnder Grösse. Bald sieht man sie nur vereinzelt, bald zu mehreren hinter und neben einander liegen. An kleinen Gefässen füllen sie fast das ganze Lumen aus. Ballen sich mehrere dieser Kugeln zusammen, so wird es dadurch leicht zu einem Verschluss eines Gefässstückes kommen können. Dass sich wirklich in der Art Thromben gebildet haben, erkennt man an Gefässstellen, an denen das Lumen mit einer feinkörnigen Masse*) erfüllt ist, in der viele dieser grossen Kugeln dicht beieinander liegen. In der Umgebung solcher Thromben, bezw. solcher Emboli, findet man keine besonderen Veränderungen an der Chorioidea, was bei den zahlreichen Anastomosen der Chorioidalgefässe nicht auffallend erscheinen kann.

---

*) Die Körnchenbildung im Blute wird von verschiedenen Autoren erwähnt. Während Schultze u. Riess die Körnchen als Zerfallsproducte der weissen Blutkörperchen ansehen, sind sie nach Hayem nichts anderes als entfärbte und mit einander verschmolzene Hämoblasten. (cf. Heuck. Virchow's Arch. 78. 3.)

Bei Anwendung starker Vergrösserungen erkennt man vielfach an den erwähnten grossen kugligen Gebilden noch einen weiteren, sehr schwer zu sehenden, blassen Contour, innerhalb dessen excentrisch der durch Hämatoxylin matt gefärbte kuglige Körper liegt, gelegentlich wohl auch zwei solcher oder noch ein rothes Blutkörperchen eingeschlossen liegen*).

*) Die Angaben über das Vorkommen der grossen zelligen Gebilde im Blute überhaupt, sowie über die morphol. Veränderungen des Blutes speciell bei Leberkrankheiten sind nicht zahlreich.

Leichtenstern, Klinik des Leberkrebses, Handb. d. Spez. Pathol. u. Therapie von Ziemssen, Bd. VIII. 1, beschreibt die mikroskopisch wahrnehmbaren Veränderungen des Blutes Krebskranker S. 345. In manchen Fällen fand er ausser den normal grossen rothen Blutkörperchen von 7—7.5 m Durchmesser kleinere von 6—4 m, hier und da auch Riesenblutkörperchen. Wiederholt fand er auch körnige Zerfallsprodukte weisser Blutkörperchen (Riess), sowie Zerfallsprodukte rother Blutkörper.

Mosler (Milzkrankheiten. Handb. der Spez. Pathologie u. Therapie v. Ziemssen, 23. Lief.) fand bei primärer medullarer Leukämie eine Grösse der weissen Blutkörperchen, wie er sie vordem nie gesehen hatte. Die grösseren waren doppelt, einzelne 4 mal so gross wie die rothen Blutkörperchen. Da die gleichen Zellformen sich in grosser Menge im Knochenmark fanden, so nimmt Mosler an, dass diese grossen Zellen vom Knochenmark in das Blut gekommen und für die medullare Form der Leukämie als charakteristisch anzusehen sind.

Heuek (2 Fälle von Leukämie mit eigenthümlichen Blut- resp. Knochenmarkbefund. Virchow's Arch. Bd. 78. Heft 3) erwähnt, dass in seinem ersten Fall unter den farblosen Blutkörperchen einzelne sehr grosse Exemplare gewesen seien, deren Durchmesser mindestens das 2—3fache der normalen rothen betrug (S. 479). Auch im zweiten Fall waren die weissen Blutkörperchen meistens gross und hatten einen oder mehrere im Verhältniss zur Grösse der Zelle kleine Kerne. Daneben fanden sich auch einzelne kleine Lymphkörperchenartige Zellen mit grossem granulirtem Kern und ganz schmalem Protaplasmasaum. In dem von der Schnittfläche abgestrichenen Saft der Leber fand Heuek sehr zahlreiche kernhaltige rothe Blutkörperchen (im Milzsaft weniger). Da im Pfortaderblut solche nur vereinzelt zu sehen waren, so muss angenommen werden, dass dieselben in der Leber gebildet sind (S. 49).

Vanlair u. Masius (de la mikrocythémie, Bruxelles 1871) beobachteten bei einer an chronischem Icterus und Milztumor leidenden Patientin massenhaft auftretende kleine, kugelförmige, dunkler gefärbte, keine Geldrollen bildende, rothe Blutkörperchen, die von diesen Autoren Mikroeyten genannt werden.

Gröbere Veränderungen am Auge, wie etwa Netzhautblutungen, Blutungen in den Sehnerven oder in den Zwischenscheidenraum oder entzündliche Veränderungen in diesen Theilen gelang es der anatomischen Untersuchung nirgends nachzuweisen. Die Ursache der zeitweiligen Erblindung müssen wir daher wohl ausserhalb des Auges gelegen annehmen, möglich, dass dabei thrombotische resp. embolische Vorgänge im Centralorgan, die keine Ausgleichung fanden, eine Rolle spielten, die durch Zusammenkleben der grossen kugligen Gebilde zu Stande gekommen sein können.

Wenn an dieser Stelle auch in erster Linie die Veränderungen interessiren, welche sich auf den myopischen Bau des Auges beziehen, so muss doch mit einigen wenigen Worten auf das Vorkommen von Augenerkrankungen bei Leberleiden eingegangen werden. In älteren Lehrbüchern findet man vielfach eine Amaurosis icterica erwähnt, doch sind die sich auf diese beziehenden Angaben sehr vag. So spricht u. A. Himly*) von einem schwarzen Staar durch Gelbsucht, wobei er vermuthet, dass bei dem in solchen Fällen hohen Grade von Icterus »der Gallenstoff auf das zarte Gewebe der Retina des Sehnerven und des Gehirns gedrückt« habe. An anderer Stelle**) erwähnt er als Ursache einer Amaurose fehlerhafte Circulation bezw. Stockung derselben bei Leberleiden. Nach Ruete***) ist

---

Litten (Ueber einige Veränderungen rother Blutkörperchen. Berlin. Klin. Wochenschr. 1877, Nr. 1) constatirte bei einem an Lungen- und Darmphthise mit Schwellung und Verkäsung der Mesenterialdrüsen und stellenweise rother Atrophie der Leber leidenden Patienten plötzlich 4 Tage vor dem Tode ein nur einige Stunden dauerndes massenhaftes Auftreten von Mikrocyten.

Ein zweites Mal fand Litten im Blut einer Patientin, die wegen Icterus mit unter Fiebererscheinungen auftretender Gallensteinkolik und hochgradiger Anämie aufgenommen war, anfangs nur vereinzelte Mikrocyten, die später, als sich Patient erholte, zeitweise sehr massenhaft gesehen wurden (citirt nach Heuck).

*) Himly, die Krankheiten und Missbildungen des menschl. Auges und deren Heilung. 1843. Bd. II. S. 419.

**) Himly, l. c. Bd. II. S. 413.

***) Ruete, Ophthalmologie.

die Amaurosis icterica ein Resultat von Störungen im Unterleibe, der abnormen Mischung des Blutes und der fehlerhaften Ernährung, gerade wie bei Blei- und Chininvergiftungen. Er citirt ferner eine Beobachtung von Köchling, der eine mit Leberanschwellung und gestörter Gallenabsonderung verbundene wochenlange Hemeralopie beim Eintritt der Gelbsucht verschwinden sah. Chelius spricht von Abdominal-Amaurose*)

Die erste exacte Beobachtung mit nachfolgender anatomischer Untersuchung der Augen rührt von Bischoff**), welcher im Jahr 1857 fand, dass ein Hund, bei welchem vor 4 Jahren eine Gallenfistel angelegt worden war, nicht mehr recht sah, obschon in den durchsichtigen Medien des Auges keine Trübung bestand. Später traten Hornhautgeschwüre, die bald wieder verheilten, dazu. H. Müller***), welcher die Augen anatomisch untersuchte, fand die äusseren Schichten der Netzhaut in grosser Ausdehnung theils atrophirt und geschrumpft, theils durch blasige Auftreibung zerstört. Ausserdem waren an den am meisten afficirten Stellen der Netzhaut pigmentirte Körnerkugeln in allen Schichten zu finden.

Bei einem weiteren Versuchsthiere machte Bischoff die gleiche Beobachtung, nachdem die Gallenfistel ein Jahr lang offen gehalten worden war. Auch an diesem Auge fand H. Müller eine Atrophie der Retina in mehr oder weniger grosser Ausdehnung, welche von den äusseren, der Chorioidea zugewandten Retina-Schichten vordringt und mit Wahrscheinlichkeit als Folge eines vielleicht von der Chorioidea ausgehenden Prozesses anzusehen ist, wobei die Retina mit Flüssigkeit durchtränkt ist und dann secundär in verschiedenem Grade schwindet. An einzelnen Stellen war die Atrophie so weit gegangen, dass nur noch eine schwach faserige, mit Zellenmassen gemengte Membran übrig geblieben war. Die erste, sich auf ein menschliches Auge be-

*) Chelius, Handb. der Augenheilkunde. 1843. S. 340.

**) H. Müller's gesammelte und hinterlassene Schriften zur Anatomie u. Physiologie des Auges. Herausgeg. v. O. Becker. S. 333. Ueber d. Vorkommen von Störungen des Sehvermögens neben solchen der Leberthätigkeit v. Hermann Althof und Heinrich Müller.

***) H. Müller, l. c. S. 332 u. Arch. f. Ophth. Bd. IV. 2. Ueber Niveau-Veränderungen an d. Eintrittsstelle des Sehnerven. S. 10 u. 11.

ziehende Untersuchung rührt von Junge*) aus dem Jahre 1858. Dieser fand in einem Falle von Lebercirrhose eine Veränderung (Sclerose) der innersten Zellen der äusseren Körnerschichte neben Schwund der Zwischenkörnerschichte. Ausserdem fand er ein grösseres, schon mit freiem Auge sichtbares, Blutextravasat zwischen Macula lutea und Papille, das in der Nähe einer grösseren Retinalarterie lag, sowie kleine capillare Hämorrhagien in der inneren Körnerschichte an mehr peripheren Stellen.

Später machte Landolt**) auf die Aehnlichkeit der Verhältnisse aufmerksam, welche bei Retinitis pigmentosa und bei Leber- und Nierencirrhose bestehen. In beiden Fällen Hyperplasie und Neubildung von Bindegewebe längs der Gefässe, in Folge deren Schwund des Parenchyms, bezw. der nervösen Elemente, schliesslich narbige Schrumpfung des hypertrophischen Bindegewebes, nicht selten Pigmentirung desselben in Folge von Extravasation oder Einwanderung. Der erste der beiden von Landolt untersuchten Fälle ging an Cirrhosis hepatis zu Grunde und zeigte eine analoge Erkrankung der Nieren, der zweite verstarb an ausgesprochener Nephritis interstitialis chronica, während die Leber theilweise und auch die Milz deutliche Spuren eines ähnlichen Prozesses darboten.

Klinische Beobachtungen über Netzhautveränderungen bei Leberleiden liegen nur wenige vor***). Stricker beschreibt einen schweren, binnen 6 Wochen zum Tode führenden Fall von Hepatitis interstit., bei dem sich zahlreiche Hämorrhagien in der

---

*) Ed. Junge, Würzburger Versammlungen. Bd. XI., p. 219—222, u. H. Müller's hinterlassene Schriften etc. S. 330.

Cf. Leber, Handb. d. Augenhlkde. v. Gräfe u. Sämisch. Bd. 5, die Krankheiten der Netzhaut und des Sehnerven. S. 598.

**) Lebercirrhose in Verbindung mit Retinitis pigmentosa. Arch. f. Ophth. Bd. XVIII. 1. S. 325.

***) Stricker. Hepatitis, Icterus u. Retinalblutungen. Berl. Klin. Wochenschrift 1874. Nr. 21, p. 225, u. Charité-Annalen 1876, p. 326.

Buchwald. Förster, Beziehungen der Allgemeinleiden und Organveränderungen zu Veränderungen u. Krankheiten des Sehorgans. Gräfe-Sämisch, Handb. etc. VII., S. 76.

M. Landsberg, Ueber Reflex-Amaurose. Arch. f. Ophth. Bd. XXIV. 1, S. 195.

Netzhaut fanden, die successiv zunahmen und zwar selbst in einer Zeit, wo der Icterus im Schwinden begriffen war. Er gibt an, dergleichen Netzhautblutungen auch noch in anderen Fällen von fieberhaftem und fieberlosem Icterus, bei denen andere Ursachen für Retinalhämorrhagien ausgeschlossen werden konnten, beobachtet zu haben, und dass diese Blutaustritte nach dem Aufhören des Icterus verschwanden. Auch Buchwald fand auf der Biermer'schen Klinik in Breslau bei schwerem Icterus, unter Anderem bei einem Fall von Carcinom der Gallenblase und der Leber, gleichfalls Netzhautblutungen. Das Sehvermögen scheint bei diesen kleinen Netzhautblutungen in der Regel nicht gestört zu sein. In dem von Junge anatomisch untersuchten Falle wurde zu Lebzeiten Rothsehen geklagt. Dieses gelegentlich bei Icterus zur Beobachtung kommende Rothsehen*), bezw. Gelbsehen bezieht Moxon**) auf eine ausnahmsweise eintretende Färbung der Augenmedien. Fort***) theilt eine Beobachtung mit, nach der im Verlaufe eines mehrjährigen Icterus zuerst an den Augenlidern, dann an der Gesichtshaut, an der Haut des Halses, an der Mundschleimhaut, sowie an der Längsseite der Extremitäten Xanthelasmata aufgetreten sind.

Landsberg†) beobachtete bei einer im 10. Monat der Gravidität sich befindenden Frau, welche von Icterus befallen war, eine rapide Abnahme des Sehvermögens an beiden Augen bis zu quantitativer Lichtempfindung, welcher ein lebhaftes Flimmern und Hitzegefühl in den Augen vorangegangen war. Die Pupillen reagirten gut. Der Augenspiegelbefund war normal, der Urin frei von Eiweiss. Auf Strychnin-Injection ward die Lichtempfindung besser, in den nächsten Tagen wurden Finger gezählt, das Sehen stellte sich innerhalb 4 Tagen vollständig wieder her.

*) Junge, l. c. S. 332.

**) Moxon, clinical remarks of Xanthopsia in jaundice and on the distribution of the bile pigment in jaundice. Lancet I, p. 130. Nagel's Jahresbericht 1873.

***) Fort. Case of general Xantelasma planum, assoc. with chronic. jaundice. Dublin journal of Med. Science. Vol. 61, p. 473—481. Nagel's Jahresber. 1876.

†) l. c. S. 207.

Einen weiteren Fall von Sehstörung bei Leberleiden in Form von Hemeralopie und concentrischer Gesichtsfeldverengerung beobachtete ich im Sommer 1880 bei einem Patienten mit Lebercirrhose, Herrn Restaurateur St., 64 J. alt, von Mannheim, den mir sein Hausarzt zuschickte, weil in letzter Zeit das Sehen Abends so schwach werde, dass er über die Strasse herübergeführt werden müsse. Die bei guter Tagesbeleuchtung aufgenommene Sehprüfung ergab beiderseits volle Sehschärfe mit convex 1.0 Das Gesichtsfeld ist concentrisch verkleinert. Farbige Objecte werden in den einzelnen Theilen des Gesichtsfeldes in normaler Weise genannt, nur violett wird central nicht erkannt. Bei der Augenspiegeluntersuchung wurden keine auffallenden Veränderungen gesehen, nur schien die innere Grenze der Papille etwas verwischt und der nächst angrenzende Theil derselben etwas stärker geröthet. Patient erkrankte im Jahr 1874 mit Gallensteinkolik und Icterus und war mehrmals — jedesmal mit vorübergehendem Erfolg — in Carlsbad. Die Diagnose des Hausarztes, Herrn Dr. Wagner, lautete auf Lebercirrhose. Einige Zeit, nachdem ich den Pat. untersucht hatte, soll sich das Sehen Abends in der Dämmerung wieder bedeutend gebessert haben. — Kurz vor dem Tode traten Oedeme auf, die Leberdämpfung war nur noch sehr schmal, 8 Tage vor dem Tode trockene Gangrän beider Unterschenkel abwärts vom Knie. Die Section ergab den Befund der Lebercirrhose bei Vorhandensein grosser Gallensteine in der Gallenblase. --

---

Auf das Verhalten der Sclera im hinteren Bulbusabschnitt werde ich an anderer Stelle Gelegenheit näher einzugehen haben.

Es erübrigt nur noch die Besprechung der Verhältnisse, welche an der inneren Begrenzungshaut der Netzhaut gefunden werden. Um so mehr muss mit einigen Worten auf diesen Gegenstand eingegangen werden, als der bei den hochgradig kurzsichtigen Augen constatirte Befund sehr wesentlich von dem bei den erst untersuchten abweicht. Dass die Verhältnisse der Grenzmembran zwischen Netzhaut und Glaskörper durchaus nicht einfach liegen, geht schon aus dem Umstande hervor, dass

die Ansichten der bedeutendsten Anatomen über diesen Gegenstand auch heute noch sehr auseinandergehen. Herzog Carl in Bayern*) gibt eine vollständige Zusammenstellung der verschiedenen Ansichten. Aus den an einigen wenigen myopischen Augen gemachten Beobachtungen möchte ich in dieser schwierigen Frage zur Zeit noch keine zu allgemeinen Schlussfolgerungen ableiten, doch glaube ich auf der anderen Seite, dass der gleich näher mitzutheilende Befund bei den hier in Betracht kommenden Fragen alle Beachtung verdient.

Wie Herzog Carl**) fand auch ich an den beiden hochgradig kurzsichtigen Augen, dass sich die innere Begrenzungshaut der Netzhaut sehr leicht von dieser abhebt, bezw. abheben lässt. Es genügt, wie dieser schon angegeben, dass man die geöffnete Bulbushälfte nur in Wasser bringt und darin ein wenig vorsichtig hin- und herbewegt, um zu sehen, wie sich die feine innere Begrenzungshaut auf eine mehr oder weniger grosse Strecke abhebt. Es wurde oben bereits erwähnt, dass es mir zu beobachten gelang, dass sich von diesem feinen Häutchen noch ein zweites, zu allerinnerst gelegenes abspaltete, das bei seiner homogenen, durchsichtigen Beschaffenheit nur sehr schwer zu erkennen ist. Auch dieses zweite Häutchen sitzt nur lose der Unterlage auf, es gelingt, schon durch das Zugiessen eines feinen Wasserstrahls es auf grössere Strecken zu isoliren. Während das zu innerst gelegene dünne Häutchen vollkommen durchsichtig ist, ist das der Netzhaut nächst aufliegende dickere Häutchen trüb und gefleckt. Bei dem Abreissen der beiden Häutchen findet man, dass das innere viel resistenter, das äussere brüchiger ist. An der hinteren Fläche des abgelösten und im vorderen Bulbusabschnitt liegenden Glaskörpers konnte ich ebensowenig wie Herzog Carl eine besondere Begrenzungsmembran finden.

Ehe ich auf das mikroskopische Verhalten der beiden isolirten Häutchen eingehe, habe ich noch einen hierher gehörigen Befund nachzutragen, den man an Schnittpräparaten durch den

*) Dr. Herzog Carl in Bayern. Beiträge zur Anatomie u. Pathologie des Glaskörpers. Arch. f. Ophth. Bd. 25. 3, S. 120 u. ff.

**) Dr. Herzog Carl in Bayern, l. c., S. 124 u. f.

hinteren Bulbusabschnitt macht. An der Innenfläche der Netzhaut sieht man nemlich grösstentheils nichts mehr von einer Begrenzungshaut, an solchen Stellen sind dann die Radiärfasern mehr oder weniger kurz abgebrochen. Nur hier und da findet man noch ein kleines Stück von der inneren Begrenzungshaut aufsitzen, und an solchen Stellen sieht man dann vielfach, dass die Begrenzungshaut in zwei Lamellen, gelegentlich wohl auch, dass sie in drei feine Lamellen gespalten ist. Die zwei feinen Lamellen entsprechen den beiden Häutchen, welche sich isoliren lassen, die Bedeutung der dritten sich abspaltenden Lamelle wird aus Nachstehendem klar werden.

Unter dem Mikroskop erscheint das zarte, wasserklare innerste Häutchen grösstentheils durchaus nicht so homogen, als man es dem Anblick mit freiem Auge nach hätte erwarten sollen. Nicht an allen Stellen hat es das gleiche Aussehen; grösstentheils sieht man ein undeutliches Gewirr von feinsten, ganz fein punctirten Fädchen und Fäserchen, in dem Zellen von der mannichfaltigsten Form liegen, meist rundliche mit einem grossen oder mit zwei oder drei kleinen Kernen, daneben solche mit kürzeren und längeren Fortsätzen, ferner siegelringähnliche, kurz alle die verschiedenartigen Zellformen, wie man sie in den äusseren Glaskörperschichten findet. Offenbar hat man hier eine feine, peripherste Glaskörperlamelle vor sich. Dass man es aber nicht einzig und allein mit einer solchen bei unterliegendem Präparat zu thun hat, erkennt man einmal daran, dass man neben den erwähnten Glaskörperzellen hier und da noch Endothelartige Zellen sieht, wie sie dem Glaskörper nicht eigen sind, wie sie aber auf der Hyaloidea gefunden werden, ferner daran, dass man am Rande der Präparate fast überall deutlich zwei Grenzlinien sieht, von denen bald die eine, bald die andere weiter hervorragt, ein Befund, der auf zwei aufeinanderliegende Häutchen zu beziehen ist. Dass diese beiden Häutchen nicht etwa zwei übereinandergelagerte Glaskörperlamellen sind, das geht aus Mehrerem hervor, einmal spricht, wie schon erwähnt, die Gegenwart endothelartiger Zellen dagegen, dann auch zeigen die beiden Ränder ein ganz verschiedenes Verhalten, indem der eine nicht so scharf begrenzt ist

als der andere. Ragt der letztere vor, so ist die ihm zugehörige Partie des isolirten Häutchens heller und gleichartiger und trägt hier und da auch epithelartige Zellen mit deutlichem ovalem, bezw. rundem Kern, der einem dünnen Zellplättchen aufsitzt, dessen Contour auch bei Anwendung stärkerer Vergrösserung nicht ganz leicht zu sehen ist und stellenweise fein gezähnelt erscheint. Nach rückwärts, nach dem Sehnerven zu, ändert sich das Aussehen des Häutchens, indem die aufliegende Glaskörperlamelle immer dünner und dünner wird, bis sie zuletzt ganz fehlt, womit das unterliegende Häutchen immer heller und homogener erscheint und mit Auftreten der subhyaloidalen Zellen immer klarer das Aussehen der Hyaloidea gewinnt. Mit dem Sehnerven selbst hängt das feine Häutchen fest zusammen. Reisst man es von diesem ab, so findet man schon makroskopisch an dem durch Hämatoxylin gefärbten Präparate, dass es da, wo es vom Sehnerven losgerissen worden, viel dunkler gefärbt erscheint. Bei mikroskopischer Betrachtung ist man überrascht, an dieser Stelle dem hellen, durchsichtigen Häutchen ein dichtes Fasergewebe aufgelagert zu finden, das aus zahlreichen feinsten Fäserchen mit zahlreichen ovalen Kernen gebildet wird und seinem ganzen Aussehen nach etwas an das Gewebe des Ligamentum pectinatum erinnert (Fig. 2, Taf. III.). Kuhnt*) beschreibt als »centralen, bindegewebigen Meniscus« an der Innenfläche der Papille zwischen dieser und dem Glaskörper ein »fibrilläres, manchmal recht verfilztes, mit Kernen versehenes« Gewebe, welches sich schnell verschmälert und »in eine dünne Membran ausläuft, in welcher jede Faserung verschwindet und welche sich weiterhin als Limitans interna darstellt.« Es liegt nahe, anzunehmen, dass das an der abgerissenen Hyaloidea zu sehende Fasergewebe mit dem Fasergewebe des »Bindegewebsmeniskus« in Zusammenhang gestanden. Nächst dem Opticus ist die Anordnung der Fasern im Grossen und Ganzen ringförmig. Von diesem vielfach verästelten concentrischen Fasergewebe sieht man einzelne Fasern abbiegen, die

*) Kuhnt, zur Kenntniss des Sehnerven u. d. Netzhaut. Arch. f. Ophth. Bd. 25. 3. S. 238 u. f.

sich theilen und mit benachbarten sich vereinigend ein Stück weit nach dem Aequator zu gehen. Wie aus der Zeichnung zu ersehen, ist die Form und die Grösse der den Fasern aufsitzenden und zwischen diesen liegenden Kerne eine wechselnde. Das Fasergewebe sitzt auf der Innenfläche der Hyaloidea, nur einzelne grosse ovale und matter gefärbte Kerne liegen, wie aus der verschiedenen Einstellung ersichtlich ist, tiefer als die Fasern und die Mehrzahl der Kerne, — möglich, dass sie auf der Aussenfläche der Hyaloidea liegen.

Nach alle dem darf es keinem Zweifel unterliegen, dass das feine, wasserklare Häutchen, das sich zu allerinnerst abheben lässt, die Hyaloidea ist, welcher fast durchweg, mit Ausnahme vielleicht nur der nächsten Umgebung des Opticus, eine ganz dünne Lamelle von Glaskörper aufliegt, so dass man es, genau genommen, im vorliegenden Falle eigentlich nicht mit einer Glaskörperablösung, sondern mit einer sehr grossen Glaskörperhöhle zu thun hat, die nach der Netzhaut zu allerdings nur von einer ganz dünnen, mikroskopisch feinen Glaskörperlamelle begrenzt wird. An einer Stelle gelang es, direct in Zusammenhang mit dem im vorderen Bulbusabschnitt liegenden Glaskörper von vorn her eine ganz dünne Lamelle von der Innenseite des isolirten innersten, wasserklaren Häutchens bis weit nach hinten abzuziehen. Durch diesen Befund erklärt sich auch das oben bezüglich der Schnittpräparate erwähnte Bild, dass das der Innenfläche der Netzhaut aufliegende Häutchen stellenweise in zwei, selbst in drei Lamellen gespalten erscheint.

Ein wesentlich anderes Verhalten zeigt das zweite, gefleckte Häutchen. Die an ihm auffallenden Flecken, welche nach Hämatoxylinfärbung noch viel deutlicher hervortreten, sind durch Auflagerung einer lockeren Masse auf seine Aussenfläche bedingt, welche sich leicht wegpinseln lässt und die aus kleineren und grösseren Gerinnungskugeln (den tropfenartigen Bildungen Iwanoff's) besteht, welche zwischen die Reste der abgerissenen Radiärfasern eingelagert sind. Das Häutchen, dem diese Gebilde aufsitzen, erscheint nirgends so homogen als das innerste in seinem hintersten Abschnitt, sondern bedeckt mit kleinen Körnchen und Gerinnselmassen, auch in den Furchen zwischen den

Flecken nicht, auch hier sieht man feine, flache Auflagerungen und kleine, abgerissene Radiärfaserenden. Sein Bruchrand ist nicht scharf. Ueber die ganze Fläche verbreitet sieht man zahlreiche zellige Elemente, mehr da, wo die Gerinnungskugeln liegen, als in den Furchen, aber auch an diesen fehlen sie nicht. Was die Form der Zellen betrifft, so findet man neben meist rundlichen Zellen mit einem grossen runden oder mehreren kleinen Kernen auch noch vereinzelte spindelförmige mit mehr ovalem Kern.

Die Furchen dürften vielleicht einen Abdruck der Netzhautgefässverzweigungen darstellen.

Nachdem das zuinnerst gelegene dünne Häutchen seinem ganzen Verhalten nach als Hyaloidea angesprochen werden musste, dem grossentheils noch eine dünne Lamelle Glaskörper aufliegt, ist das zweite Häutchen als Limitans interna, als der durch flächenförmige Verbreiterung der Radiärfaserenden entstandene margo limitans anzusehen. Durch Flüssigkeitsansammlung in dem an der inneren Fläche der Netzhaut sich ausbreitenden Lymphraum ist die Limitans abgehoben worden, wobei die Radiärfasern gedehnt wurden, bezw. zum Theil abbrachen.

Es braucht kaum noch besonders hervorgehoben zu werden, dass der oben mitgetheilte Befund nicht zu Gunsten der Henle-Iwanoff'schen Ansicht, für die nach seinen neuerlichen diesbezüglichen Untersuchungen auch Herzog Carl in Bayern eintritt, sondern vielmehr ganz entschieden zu Gunsten der Schwalbe'schen*) Ansicht spricht, nach welcher Hyaloidea und Membr. limitans interna wohl auseinanderzuhalten sind, wobei die Limitans den an Schnittpräparaten sichtbaren scharfen, doppelt contourirten Saum darstellt, in welchen die Radialfasern der Retina übergehen.

Bei dem erstuntersuchten schwachkurzsichtigen Auge wurde die Hyaloidea an der Rückfläche des flach abgehobenen Glaskörpers gefunden. Wie in solchem Fall die Hyaloidea sich an

*) Schwalbe, Mikrosk. Anatomie der Retina. Gräfe-Sämisch, Handbuch I., Bd. 1, S. 369—374.

der Papille ablöst, das müssen weitere, auf diesen Punkt gerichtete, Untersuchungen feststellen. Eine Flüssigkeitsansammlung zwischen Hyaloidea und Limitans hat an und für sich durchaus nichts Auffallendes, nachdem es Schwalbe*) durch Injection unter die innere Opticusscheide gelungen ist, die farbige Masse zwischen Hyaloidea und Limitans interna retinae zu treiben.

Die Veränderungen, welche bei der anatomischen Untersuchung gefunden wurden, waren an beiden Augen nahezu die gleichen. Eine gesonderte detaillirte Beschreibung beider Augen würde vielfache Wiederholungen mit sich bringen; es wurde daher vorgezogen, bei der eben gegebenen Darstellung grossentheils die Befunde beider Augen, die sich häufig ergänzten, zusammenzufassen. Das erstuntersuchte Auge wurde vorzugsweise zu Herstellung von Schnittpräparaten verwendet, das andere zu Herstellung von Flächenpräparaten. Von dem ersten wurde oben bereits eine Zeichnung des Horizontaldurchschnitts gegeben, von dem zweiten gibt beistehende Figur 6 den Horizontaldurchschnitt wieder, aus dem man die Aehnlichkeit beider Augen in Form und Grösse erkennt. Auch bei Durchschneidung dieses floss eine grosse Quantität Flüssigkeit aus, welche den hinteren Glaskörperraum erfüllt hatte, auch hier war die Stelle des Sehnervenaustrittes postmortal eingeknickt, die Linse luxirte bei der Schnittführung.

Einer kurzen besonderen Besprechung bedarf noch das Verhalten der Chorioidea an der Stelle des Staphyloms. Bei Abziehen der Netzhaut fällt zunächst auf, dass diese nach aussen von der Papille, am hinteren Pol, an vielen kleinen Stellen fest mit der Chorioidea verlöthet ist, ebenso, dass die Chorioidea an gleicher Stelle fest mit der unterliegenden Sclera zusammenhängt. Gegen den Sehnerven hin wird die Chorioidea immer dünner und die Verwachsung mit der Sclera immer fester. Ein sehr fester Zusammenhang besteht am Sehnerven. Die mit der Pincette gefasste, von der Sclera vollständig losgelöste, Cho-

*) Schwalbe, Ueber Lymphbahnen der Netzhaut und des Glaskörpers. Berichte der königl. sächs. Gesellsch. d. Wissenschaften 1872.

Fig. 6.

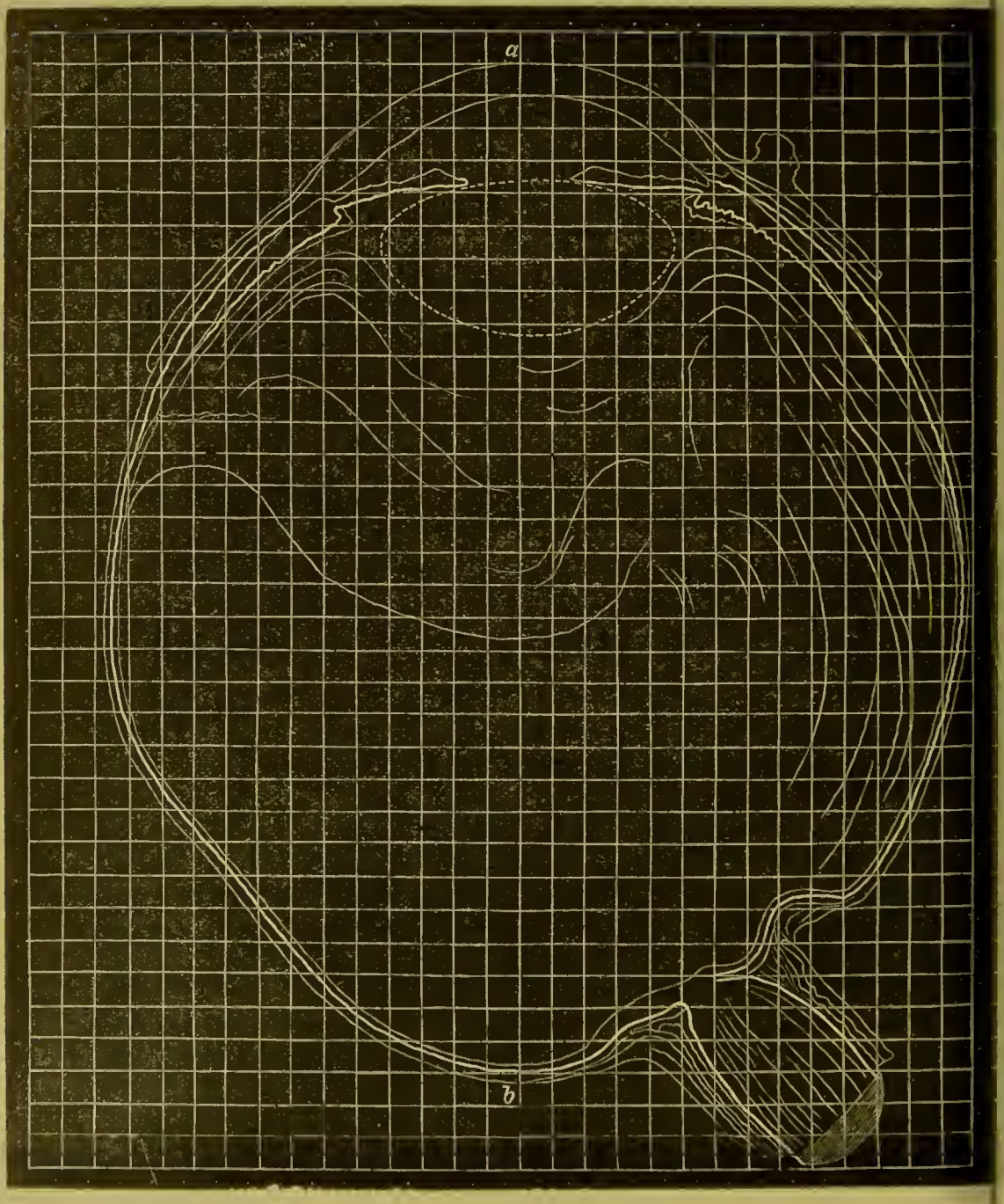

rioidea reisst bei stärkerem Zug an der gefassten Stelle vielfach eher aus, als dass dadurch der Zusammenhang am Sehnerven gelöst würde. Die dem Staphylom entsprechende dünne Stelle der Chorioidea sieht man vollkommen frei von Pigment, nach Hämatoxylinfärbung tritt sie durch ihre gleichmässige lichte Färbung deutlich hervor. An der dem Staphylom entsprechenden Stelle sieht man zahlreiche grosse ovale Kerne, vereinzelte verästelte Pigmentzellen und viele Rundzellen, welche letztere vielfach in kleinen Häufchen beisammen liegen, gegen den Rand des Staphyloms hin aber eine stärkere ringförmige Anhäufung zeigen. An dieser Stelle sieht man auch eine ganz feine concentrische Streifung. An der Stelle des Staphyloms sieht man noch einige wenige mittelgrosse Gefässe, die zum Theil Blut führen, zum Theil ganz oder theilweise obliterirt sind.

An der Grenze des Staphyloms beginnt das Pigmentepithel wieder, die Pigmentepithelzellen sind zunächst dem Rande meist klein und zeigen eine unregelmässige Form. An der Grenze des Staphyloms treten auch die Gefässmaschen der Choriocapillaris wieder auf.

Die Gefässmaschen sind an dieser Stelle langausgezogen und zeigen eine zu dem Sehnerven concentrische Anordnung.

Statistische Notizen aus der ophthalmiatrischen Klinik in Tübingen.

Von Prof. **Nagel.**

Nur einige kurze statistische Notizen mögen hier am Schlusse des ersten Bandes dieser Mittheilungen Platz finden. Genaueres, namentlich bezüglich der Operationen und Operationserfolge, für die Zukunft vorbehalten bleiben.

Die ophthalmiatrische Klinik der Universität ist am 1. Oktober 1875 eröffnet worden, der volle Betrieb derselben datirt jedoch erst vom Beginn des Jahres 1876. Ein geräumiges Wohngebäude in der Nachbarschaft der übrigen Universitätsgebäude und Kliniken sollte für die Aufnahme von Kranken und die Unterrichtserfordernisse adaptirt werden. Da es hiezu eines gründlichen Umbaues bedurfte, wurden Bauverständige mit der Besichtigung auswärtiger neu eingerichteter Augenkliniken beauftragt und Baupläne ausgearbeitet. Leider trat die Nothwendigkeit einen erheblichen Theil des Gebäudes zu anderweitigen, dem medicinischen Unterricht fremden Zwecken zu verwenden, hindernd dazwischen. Der geplante Umbau unterblieb und wurde durch eine nothdürftige Adaptirung ersetzt, dadurch natürlich die Wirksamkeit der Klinik für mehrere Jahre stark eingeschränkt. Zwar sind seit Ostern 1881 die der Klinik gehörenden Räume ihrer Bestimmung zurückgegeben worden, die bauliche Einrichtung aber leider wiederum ver-

schoben und durch palliative Massregeln ersetzt worden, so dass die Klinik noch heute ihrer definitiven Einrichtung harrt.

Die Frequenz der Anstalt ergiebt sich aus den folgenden Zahlen:

Gesammtzahl der behandelten Augenkranken:

Jahr	Männer	Frauen	Summe
1876	446	332	778
1877	560	420	980
1878	734	492	1226
1879	698	515	1213
1880	863	608	1471
1881	945	734	1679

Zahl der in die Klinik aufgenommenen Kranken:

Jahr	Männer	Frauen	Summe
1876	163	141	309
1877	211	158	369
1878	240	154	394
1879	220	160	380
1880	274	193	467
1881	301	216	517

Die Zahl der Krankenbetten betrug Anfangs 28 und ist in den letzten Jahren auf 32 vermehrt worden.

Eine ausführliche Statistik der beobachteten Augenkrankheiten zu geben liegt für jetzt nicht in meiner Absicht. Eine solche muss sehr sorgfältig und eingehend bearbeitet sein, wenn sie einen Nutzen haben soll. Nur um einen ungefähren Ueberblick über das Beobachtungs- und Unterrichtsmaterial zu geben, benutze ich die Zahlen, welche für die Zwecke der Reichsmedicinalstatistik zusammengestellt sind, übrigens sich nur auf die in der Klinik verpflegten Kranken erstrecken. Laut der gesetzlichen Vorschrift sollen »die Nachweise sich nicht auf die Personen, sondern auf die behandelten Fälle beziehen, so dass über jede behandelte Krankheitsform Eintrag zu machen ist, auch dann, wenn mehrfache Krankheitsformen bei einer und derselben Person vorkommen«. Es liegt am Tage, wie viel hier dem subjectiven Ermessen des Zählenden

überlassen bleibt, wie unsicher daher das Ergebniss, wie beschränkt der Werth solcher Zählungen sein muss. Bei unseren Zählungen wurde es möglichst vermieden, die einzelnen Fälle in mehrere verschiedene Rubriken einzutragen. Wollte man darin weitergehen und alle Erkrankungen der Einzeltheile des Auges mitrechnen, so würde sich die Gesammtzahl der beobachteten Krankheitsformen sehr bedeutend erhöhen. Im vorliegenden Falle wird der relative Werth der Zahlen wenigstens um etwas erhöht durch den Umstand, dass die Zählungen für alle 6 Jahre durch die nämliche Person (den Assistenzarzt der Anstalt, Herrn Dr. Schleich) ausgeführt sind. Die folgenden Rubriken sind ohne Veränderung die des amtlichen Erhebungsformulars für die Morbiditäts-Statistik. Die Glaukome, welchen keine besondere Rubrik angewiesen ist, sind unter die Erkrankungen der Choroidea eingereiht worden.

Erkrankungen an Kranken, welche in der Klinik verpflegt wurden	1876	1877	1878	1879	1880	1881
1. der Augenlider	13	19	20	17	30	20
2. der Thränenorgane	9	10	9	9	8	13
3. der Orbitalgebilde	4	1	2	6	3	6
4. der Bindehaut	33	36	41	33	34	49
5. der Cornea	95	125	100	104	129	111
6. der Iris	43	65	74	62	42	72
7. der Chorioidea (incl. Glaukom)	28	34	41	37	49	48
8. der Retina mit den Sehnerven	40	49	44	33	43	46
9. des Linsensystems	87	112	94	112	144	136
10. des Glaskörpers	2	8	21	15	4	8
11. der Augenmuskeln	8	15	23	19	20	26
12. Neubildungen des Bulbus . .	—	3	9	2	2	4
Verletzungen des Bulbus . .	42	34	43	42	38	45
13. Refractionsanomalien	16	21	34	32	43	41
14. Accommodationsanomalien . .	5	10	8	3	4	6
Summe	425	542	563	526	593	631

Auch die Operationsstatistik soll für diesmal nur eine summarische sein. Nur die bedeutenderen Augenoperationen sind nach den wichtigsten der üblichen Rubriken übersichtlich in Folgendem zusammengestellt; manche der kleineren

z. B. Punctionen, Entfernung fremder Körper, Incisionen von Abscessen, Hordeolen und Chalazien sind nicht angeführt, ebenso sind alle an den Thränenorganen vollzogenen Operationen fortgelassen worden.

Augen-Operationen		1876	1877	1878	1879	1880	1881
Staaroperationen	Staar-Extractionen	42	69	69	81	108	103
	Nachstaaroperationen . . .	—	2	1	1	3	1
	Discissionen von Staaren und Nachstaaren	36	23	18	17	18	12
Iridectomieen		38	53	60	70	93	78
Corelysen		6	3	3	—	2	—
Operationen an der Conjunctiva (Symblepharon, Pterygium, Geschwülste etc.) .		5	6	5	—	5	4
Operationen an der Cornea (Paracentesen, Querspaltung, Abrasion, Staphylomoperationen etc.)		8	7	2	5	18	27
Operationen an den Lidern (Trichiasis, En- und Ectropion, Blepharoplastik) . . .		6	15	11	11	8	10
Sceralpunction bei Netzhautablösung . .		2	—	2	3	—	2
Schieloperationen		5	10	12	10	12	17
Enucleationen des Bulbus		11	15	18	20	19	17
	Summe	159	203	201	218	286	271

Fig. 1.

Verlag der H. Laupp'schen Buchhandlung in Tübingen

Fig. 2

Fig. 3.

Verlag der H. Laupp'schen Buchhandlung in Tübingen

Fig. 1.

Fig. 2.

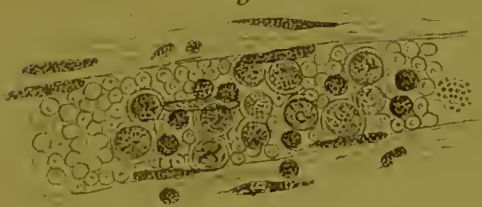

Fig. 3.

Verlag der H. Laupp'schen Buchhandlung in Tübingen